

## Virtopsy Application in Crime Detection and its Comparison with Autopsy

Ghadipasha M.<sup>1</sup> MD, Akhgar M.<sup>2</sup> MSc, Salarzaii A.H.<sup>2</sup> PhD, Moien A.A.<sup>3</sup> PhD

<sup>1</sup>Legal Medicine Research Center, Tahrán, Iran

<sup>2</sup>Law & Jurisprudence Department, Theology Faculty, Sistan and Baluchistan University, Sistan and Baluchistan, Iran

<sup>3</sup>Anatomy Science Department, Medical Faculty, Zahedan Branch, Islamic Azad University, Zahedan, Iran

### Abstract

**Aim(s):** Virtopsy is a modern technology that identifies the cause of death through radiology without dissection. In addition to reducing the detection time, this technology also has high diagnostic sensitivity in some cases. One of the aims of criminal law science is accurate and rapid criminology. The aim of this study was to investigate the application of virtopsy method in crime detection and its comparison with the autopsy method.

**Information & Methods:** In this analytical review study, after investigating and analyzing the relationship between criminology and virtopsy, the numbers of 18 English articles were investigated for comparing the virtopsy and autopsy dissection in the period of 2010-2016.

**Findings:** Virtopsy method as a supplement for autopsy method could detect the infanticide from stillbirth, choking by drowning from the other types of asphyxia and injuring by bullet hit and its details and it could recognize the cause of death through careful analyzing the organs, such as the face and jaw skeletons, ribs and brain.

**Conclusion:** Criminology legal aims are realized using the virtopsy method as a supplement for autopsy method.

### Keywords:

Virtopsy [Not in MeSH];

Criminology [<https://www.ncbi.nlm.nih.gov/mesh/68003418>];

Autopsy [<https://www.ncbi.nlm.nih.gov/mesh/68001344>]

---

\* Corresponding Author

Tel: -

Fax: -

Post Address: Law & Jurisprudence Department, Theology Faculty, Sistan and Baluchistan University, Sistan and Baluchistan, Iran

akhgar.a9@gmail.com

Received: January 30, 2019

Accepted: April 29, 2018

ePublished: June 20, 2019

## کاربرد ویرتوپسی در کشف جرم و مقایسه آن با اتوپسی

مسعود قادی‌پاشا MD

مرکز تحقیقات پزشکی قانونی، تهران، ایران

منصوره اخگر\* MSc

گروه فقه و حقوق، دانشکده الهیات، دانشگاه سیستان و بلوچستان، سیستان و بلوچستان، ایران

امیرحمزه سالرزایی PhD

گروه فقه و حقوق، دانشکده الهیات، دانشگاه سیستان و بلوچستان، سیستان و بلوچستان، ایران

عباسعلی معین PhD

گروه علوم تشریح، دانشکده پزشکی، واحد زاهدان، دانشگاه آزاد اسلامی، زاهدان، ایران

### چکیده

**اهداف:** ویرتوپسی فناوری مدرنی است که از طریق رادیولوژی بدون بازگشایی جسد، به تشخیص علت مرگ و نحوه آن می‌پردازد. این فناوری علاوه بر کاهش زمان تشخیص، در برخی از موارد نیز از حساسیت تشخیصی بسیار بالایی برخوردار است. یکی از مقاصد علم حقوق جزا، جرم‌یابی دقیق و سریع است. هدف پژوهش حاضر، بررسی کاربرد ویرتوپسی در کشف جرم و مقایسه آن با اتوپسی بود.

**اطلاعات و روش‌ها:** در این مطالعه مروری و تحلیلی، پس از بررسی و تحلیل رابطه بین جرم‌شناسی و ویرتوپسی، ۱۸ مقاله به زبان انگلیسی در بازه زمانی سال‌های ۲۰۱۰ تا ۲۰۱۶ برای مقایسه داده‌های انواع کالبدشکافی (اتوپسی و ویرتوپسی) مورد بررسی قرار گرفت.

**یافته‌ها:** ویرتوپسی به‌عنوان مکمل اتوپسی توانسته است نوزادکشی را از نوزاد مرده متولدشده، خفگی در اثر غرق‌شدگی را از سایر انواع خفگی‌ها، اصابت گلوله، مسیر و جزئیات آن را تشخیص دهد و با تحلیل دقیق برخی از اعضا مثل اسکلت صورت و فک، دنده‌ها و مغز علت مرگ را مشخص نماید.

**نتیجه‌گیری:** مقاصد حقوقی جرم‌یابی با استفاده از روش ویرتوپسی به‌عنوان مکمل اتوپسی محقق می‌شود.

**کلیدواژه‌ها:** ویرتوپسی، جرم‌یابی، اتوپسی

تاریخ دریافت: ۱۳۹۷/۱۱/۱۰

تاریخ پذیرش: ۱۳۹۷/۲/۸

\*نویسنده مسئول: akhgar.a9@gmail.com

### مقدمه

ویرتوپسی یک روش غیرتهاجمی است که بدون آسیب‌زدن به بافت‌های بدن، فرآیند تشخیص را انجام می‌دهد و شامل انواع تکنیک‌های مدرن تصویربرداری پزشکی با تعدادی برنامه کاربردی ویژه در پزشکی قانونی است.<sup>[1]</sup> مایکل تالی، استاد دانشگاه برن و همکارانش، سیستمی را با نام ویرتوپسی ابداع کرده‌اند که قادر است بدون شکافتن جسد، علت مرگ را تشخیص دهد. این روش از سال ۲۰۰۶ برای کشف علت همه مرگ‌های ناگهانی در پایتخت سوئیس انجام می‌شود. همچنین قادر به شناسایی ۶۰٪ تا ۸۰٪ جراحی‌ها و علت‌های مرگ بدون شکافتن جسد است.<sup>[1]</sup> گروه‌هایی در پزشکی قانونی اروپا، انگلستان، ایالات متحده، استرالیا و آسیا تشکیل شده‌اند که معتقد به استفاده از ابزار تصویربرداری به‌جای کالبدشکافی فیزیکی هستند.<sup>[2]</sup> نام این روش نوین، ویرتوپسی است که تاکنون در ایران از آن استفاده نشده است.

شاخه اصلی تحقیقات جرم‌شناسی و جرم‌یابی، پزشکی قانونی است. پزشکی قانونی کاربرد علم برای قوانین جرم‌شناسی و اجتماعی است که توسط سازمان‌های پلیس در یک سیستم عدالت کیفری اجرا می‌شود.<sup>[3]</sup> و تحقیقات جنایی به معنی جمع‌آوری اطلاعات و شواهد برای شناسایی، دستگیری و محکوم‌کردن

مظنونین متخلف است.<sup>[4]</sup> تکنولوژی جدید تحت عنوان ویرتوپسی، محقق پزشکی قانونی را با مهارت‌ها و برنامه‌های مختلف برای مشارکت فعال در این سیستم عدالت کیفری هدایت می‌کند و در زمینه جرم‌شناسی، فایده کارکردگرایانه و فضیلت‌گرا برای معاینه اجساد محسوب می‌شود.

ویرتوپسی یا فناوری مدرن رادیولوژی، مقاصد علم حقوق جزا را در جهت کشف دقیق‌تر جرم محقق می‌سازد و شامل سی‌تی اسکن، ام‌آر‌آی، انیمیشن سه‌بعدی، سونوگرافی، آنژیوگرافی و بیوپسی است که هر کدام از این موارد به نحوی در کشف علت بزه به‌ویژه قتل و بازشناسی آن از مرگ طبیعی نقش بسزا، دقیق با عدم صرف زمان طولانی دارد.

همچنین ویرتوپسی با قابلیت برقراری ارتباط با متخصصان بین‌المللی همزمان با معاینه جسد، بدون محدودیت زمانی و مکانی راه گمانه‌زنی‌های بی‌مورد را نسبت به دستگاه قضایی مسدود می‌سازد و با تشخیص جنسیت در موارد مشکوک، تشخیص طول و سایر نقاط، بازسازی سه‌بعدی به‌منظور ردیابی گلوله و تصادفات عمدی به تحلیلگر برای ارایه مستندات به دادگاه کمک مضاعف می‌کند.<sup>[5]</sup> در حال حاضر دریافت این اطلاعات از طریق اتوپسی در مدت‌زمان طولانی، به‌صورت محدود و همراه با تلاش فراوان انجام می‌شود.

مقاله پیش رو بر آن است که بین کارکرد ویرتوپسی و مقاصد جرم‌شناسی، ملازمه تجربی برقرار سازد و با رمزگشایی از ویرتوپسی، رابطه آن را با جرم‌شناسی و جرم‌یابی در یک مطالعه مروری این گونه نشان دهد که ویرتوپسی همانند اتوپسی، مقاصد علم حقوق جزا را در کشف علت جرم و نحوه آن تأمین می‌کند و مشخص می‌سازد که ویرتوپسی به‌عنوان مکمل اتوپسی، پاتولوژیست را با چالش حقوقی گرفتن رضایت از بازماندگان متوفی، پیچیدگی‌های محل کار پزشکی قانونی و عمل برخلاف باورهای مردم مواجه نمی‌سازد. این پژوهش، راهی برای آشنایی پزشکی قانونی با این فناوری مدرن است و نیاز پزشکی قانونی به اطلاعات تشخیصی به‌روز مربوط به مرگ و نحوه آن را مطرح می‌نماید تا جرم را از غیرجرم به‌صورت سریع و دقیق تفکیک نماید. بنابراین هدف پژوهش حاضر، بررسی کاربرد ویرتوپسی در کشف جرم و مقایسه آن با اتوپسی بود.

### اطلاعات و روش‌ها

این مطالعه به‌صورت مروری و تحلیلی انجام شد. پس از بررسی و تحلیل رابطه بین جرم‌شناسی و ویرتوپسی، در یک مطالعه مروری ۱۸ مقاله در بازه زمانی سال‌های ۲۰۱۰ تا ۲۰۱۶ برای مقایسه داده‌های انواع کالبدشکافی (اتوپسی و ویرتوپسی) مورد بررسی قرار گرفت تا میزان تطابق و همسانی داده‌های دو روش ویرتوپسی و اتوپسی در کشف علت مرگ بررسی شود.

با توجه به هدف مطالعه، جست‌وجو برای مقالات انگلیسی‌زبان، دارای متن کامل در بازه زمانی سال‌های ۲۰۱۰ تا ۲۰۱۶ با واژگان کلیدی "virtopsy"، "virtopsy and cause of death"، "Tomography of death"، "virtopsy and crime" در پایگاه‌های "Google Scholar"، "Springer"، "Science Direct" و "Elsevier" صورت گرفت. معیار ورود مقالات به مطالعه، مقایسه دو روش ویرتوپسی و اتوپسی بود، به گونه‌ای که به کشف علت مرگ و نحوه آن اشاره شده باشد و متن کامل مقاله به زبان انگلیسی باشد. در جست‌وجو و انتخاب مقالات، محدودیتی از نظر نوع و کیفیت

ویرتوپسی، انسداد مکانیکی در خفگی‌ها را به‌عنوان علت مرگ، قبل از شکافتن فیزیکی جسد تشخیص می‌دهد. در حالی که بدون آن باید ابتدا آزمایشات بافت‌شناسی و سم‌شناسی در این قبیل از اجساد صورت می‌گرفت. علت مرگ آسفیکسی ناشی از انسداد مواد غذایی در مطالعه مذکور از طریق ویرتوپسی تشخیص داده شد. لذا ویرتوپسی در شناسایی انسداد و سپس در تعیین علت مرگ، مکمل اتوپسی است و در موارد مشکوک آسفیکسی در سرعت‌بخشی به تحقیقات اتوپسی کمک‌کننده است [7].

در مطالعه دیگر پس از ارزیابی مایع پریکاردا از طریق روش اتوپسی و ویرتوپسی، حجم مایع پریکاردا به‌طور معنی‌داری در روش ویرتوپسی افزایش پیدا کرد، اما تجمع مایع پریکاردا در دو روش اتوپسی و ویرتوپسی اختلاف معنی‌داری نداشت. در ویرتوپسی، پریکاردا به سه صورت نشان داده می‌شود: دوگانه، تک‌گانه و به‌صورت افقی، اما در اتوپسی دو الگوی پیشین به‌صورت خون لخته‌شده دیده می‌شود. الگوی تک‌گانه و سطح افقی ممکن است از علل مرتبط با CPR (احیای قلبی) یا ناشی از معاینات پس از مرگ باشد. در نتیجه الگوهای دوگانه و تک‌گانه حاکی از کشف تامپوناد قلبی است و شناسایی پریکاردا با ویرتوپسی مانع از تشخیص اشتباه می‌شود [8]. زیرا ویرتوپسی برخلاف اتوپسی، قادر به تشخیص همه موارد پریکاردا است و اتوپسی قادر به تشخیص همه موارد آن نیست [9]. چنانچه ویرتوپسی قبل از بازکردن پریکاردا انجام شود، سیگنال قلب که flatten باشد را به‌راحتی می‌تواند تشخیص دهد، در غیر این صورت پس از بازکردن پریکاردا در اتوپسی تشخیص داده نمی‌شود [9].

ویرتوپسی از طریق تشخیص دقیق لختگی خون در بطن قلب، غرق‌شدگی را به‌عنوان علت مرگ تشخیص می‌دهد و اتوپسی حساسیت تشخیصی ویرتوپسی را در این مورد ندارد. هر چند در این مورد نمی‌توان قائل به جایگزینی ویرتوپسی شد، اما به‌عنوان مکمل نقش مهمی را به عهده دارد [10] و معمولاً می‌تواند علت بسیاری از مرگ‌ومیرهای ناشی از تروما را تعیین کند [11] و به‌راحتی محقق را در تشخیص چهره کمک می‌کند، زیرا حساسیت تشخیصی بیشتری نسبت به اتوپسی در آسیب‌های جمجمه و صورت، مخصوصاً در موارد زخم با گلوله دارد [11] و آسیب‌های بسیار کوچکی را تشخیص می‌دهد که اتوپسی قادر به تشخیص آن نیست [11]. ویرتوپسی در تعیین علت مرگ، اطلاعات بیشتری در اختیار پزشک قرار می‌دهد که تشخیص را راحت‌تر می‌سازد [12].

افزایش یافته‌ها در تحلیل جرایم رانندگی به‌خصوص در مورد شکستگی‌های اسکلتی با توجه به نقش مهم آنها در تعیین علت مرگ، بازسازی صحنه حادثه رانندگی در قالب دوبعدی و سه‌بعدی، ضرورت استفاده از فناوری‌های مدرن از قبیل ویرتوپسی را در مرگ‌ومیرهای ناشی از تصادفات دوچندان می‌سازد [12]. در مطالعه‌ای، ویرتوپسی ۳۷ آسیب مربوط به اسکلت و ۳۱ آسیب مربوط به بافت‌های نرم را تشخیص داد که اتوپسی نتوانست تشخیص دهد و در مقابل اتوپسی، ۸ آسیب مربوط به اسکلت و ۲۲ آسیب مربوط به بافت‌های نرم را تشخیص داد که ویرتوپسی قادر به تشخیص آنها نبود [13]. ویرتوپسی در آسیب‌های اسکلتی ناحیه سر و گردن بسیار دقیق‌تر عمل کرد [13, 14].

در نحوه مرگ ناشی از اصابت گلوله، تشخیص محدوده شلیک و بررسی زخم‌های ورودی، اتوپسی و ویرتوپسی کارایی یکسانی داشته‌اند، اما در تعیین مسیر گلوله و فاصله آن، نتیجه سی‌تی-اسکن بهتر بود و بقایای گلوله، میزان آمبولی هوا و پنوموتراکس در

مطالعه اعمال نشد. در مجموع ۱۸ مقاله مرتبط با موضوع، مورد بررسی و تحلیل قرار گرفت. صداقت و امانتداری در گزارش متون و استناددهی بدون هر گونه سوگیری رعایت شد. از نظر نوع مطالعات، ۵ مطالعه به‌صورت گذشته‌نگر و ۲ مطالعه به‌صورت آینده‌نگر بود و در ۱۱ مقاله نوع مطالعه ذکر نشده بود.

## یافته‌ها

از بین مقالات، ۳ مطالعه در زمینه بررسی اتوپسی و ویرتوپسی در نوزاد، جنین و کودک با مطالعه روی به ترتیب ۴، ۴۴ و تعداد اجساد نامشخص با ارگان مورد مطالعه تمام بدن صورت گرفته بود. ۲ مطالعه در زمینه بررسی اتوپسی و ویرتوپسی حفره پریکاردا با تعداد اجساد به ترتیب ۱۴ و تعداد نامشخص اجساد با ارگان مورد مطالعه قلب و پریکاردا بود. ۳ مطالعه در زمینه بررسی اتوپسی و ویرتوپسی در آسیب‌های ناشی از تصادفات اعم از موتورسیکلت و ماشین با تعداد اجساد ۴۸، ۲۱ و ۶۷ با ارگان کل بدن بود. ۳ مطالعه به‌طور کلی دو روش مذکور را در کل بدن با تعداد ۲۳۶، ۵ و ۲۹ جسد مقایسه می‌کرد و یک مطالعه با تعداد ۲۵ جسد این دو روش را در ارگان قلب و عروق مورد بررسی قرار می‌داد. سایر مطالعات، در باب مواد مخدر با بررسی تمام بدن و تعداد ۵۵ جسد با علت مرگ متادون و مرفین، همچنین تشخیص منشا خونریزی با ارگان مغز بدون ذکر تعداد اجساد و مطالعه موردی خفگی با ارگان ناحیه گردن، فک و صورت، و تعداد ۷۰ جسد مشکوک به خفگی غرق‌شدگی با ارگان لختگی خون با تعداد ۲۲ جسد، آسیب‌های ناگهانی با ارگان اسکلت و بافت‌های نرم با تعداد ۲۱ جسد، شکستگی دنده با ارگان استخوان دنده با تعداد ۵۱ جسد و اصابت گلوله با ارگان تمام بدن و تعداد ۴۷ جسد، به مقایسه دو روش اتوپسی و ویرتوپسی پرداخته بودند.

مطالعات یادشده، روش دستیابی به داده‌های پژوهش خود را در مراکز پزشکی قانونی و موسسات وابسته به آنها از طریق دستگاه PMCT، توموگرافی کامپیوتری پس از مرگ یا سی‌تی‌اسکن CT به دست آوردند، سپس اجساد مورد مطالعه را اتوپسی کردند و داده‌های حاصل از این دو روش را با یکدیگر مقایسه نمودند.

حساسیت تشخیصی ویرتوپسی در تشخیص علت مرگ و نحوه آن، به‌صورت مکمل اتوپسی در بسیاری از مطالعات، خود را نشان می‌دهد. اثبات تولد نوزاد زنده در موارد مشکوک به نوزادکشی در جرم‌یابی از اهمیت بسیاری برخوردار است. علی‌رغم دیدگاه‌های متفاوت، آزمون فلوتاسیون ریه همچنان روش اصلی برای سنجش جرم مذکور در حوزه‌های مختلف قضایی در سراسر جهان است و ظاهر ریه‌ها، دستگاه گوارش و سیستم عروقی کبد در این موارد با این روش مقایسه می‌شود و نتیجه حاصل از آن به این ترتیب است که بین نوزادان مرده‌متولدشده و نوزادان مقتول یک‌روزه، تفاوت بسیاری وجود دارد. ریه و معده محتوی هوا و گاز در نوزاد زنده‌متولدشده بر خلاف نوزاد مرده‌متولدشده دیده می‌شود. ویرتوپسی به‌راحتی میزان هوادهی آلئول محیطی را تشخیص می‌دهد و ابزار مفیدی در تمایز بین ریه‌های محتوی هوا به‌صورت مصنوعی (احیا توسط تنفس دهان به دهان) و طبیعی است. اگر قبل از اتوپسی نوزادان، از ویرتوپسی استفاده شود و میزان هوا در درون ریه یا معده آنها تشخیص داده شود، ادعای مادر مبنی بر مرده‌به‌دنیا آمدن کودک پذیرفته نمی‌شود و این تشخیص قبل از بازکردن جسد نوزاد و تشریح فیزیکی آن، با ویرتوپسی امکان‌پذیر است [6].

سی‌تی‌اسکن مشخص بود<sup>[15]</sup>. بنابراین ویرتوپسی در ضبط حوادث تیراندازی اهمیت بسزا دارد.

در مرگ‌های ناشی از مسمومیت به مواد مخدر، هر چند ویرتوپسی نمی‌تواند مسمومیت با مواد مخدر هروئین و متادون را تشخیص دهد، اما با تشخیص ترکیبی علایم دیگر، مسمومیت فرد متوفی به‌وسیله مواد مخدر فهمیده می‌شود و این از اهمیت خاصی برخوردار است، زیرا این گونه اجساد ممکن است آلوده به ایدز، بیماری‌های ویروسی و غیره باشند و خطر انتقال عفونت را از طریق اتوپسی دوچندان می‌کند<sup>[16]</sup>. همچنین ویرتوپسی برای کالبدشکافی متوفیان بارداری که سلامت جنین در آنها محرز نیست برای تشخیص طبیعی و غیرطبیعی بودن ساختارهای آناتومی جنین مورد استفاده قرار می‌گیرد<sup>[17]</sup>.

شاید به دلیل همین رابطه تنگاتنگ ویرتوپسی با تشخیص دقیق و حساسیت‌برانگیز علت مرگ است که عده‌ای معتقدند ویرتوپسی یک نیاز فوری برای پیشرفت دانش پزشکی و عملکردهای کلینیکی است و تنها به‌عنوان یک ابزار مشاوره برای خانواده‌ها و کنترل کیفیت برای تشخیص و درمان بالینی محسوب نمی‌شود<sup>[18]</sup>.

## بحث

اصطلاح *virtopsy* از واژه‌های *virtual* و *autopsy* تشکیل شده است. *virtual* از کلمه لاتین *virtus* که به معنی مفید، کارآمد و خوب است مشتق شده است<sup>[19]</sup>.

در موسسه پزشکی قانونی دانشگاه برن، ربانی به نام ورتبت ابداع شده است. این ربات، بافت بدن مرده را با تابش ستون‌های نور و گرفتن عکس‌هایی با کیفیت عالی اسکن می‌کند. پس از ترکیب اطلاعات فوق، تصاویر سه‌بعدی تهیه می‌شود که از آنها به مدت طولانی در آزمایش‌های پزشکی قانونی استفاده می‌شود. این ربات قادر به انجام نمونه‌برداری از طریق سی‌تی‌اسکن نیز است<sup>[20]</sup>. ویرتوپسی حدود ۳۰ دقیقه طول می‌کشد. اسکن‌های سه‌بعدی اطلاعات جسد را ثبت می‌کنند و پس از ارزیابی آنها توسط رایانه، سیستم ویرتوپسی با استفاده از پرتونگاری مقطعی (توموگرافی) کامپیوتری یا سی‌تی‌اسکن به‌همراه تصویربرداری ام‌آر‌آی با تشدید مغناطیسی یک نمای تفصیلی از بدن به دست می‌آورد<sup>[19]</sup> و برخی از اطلاعات ضروری در مورد جسد را که به‌دست آوردن آنها با استفاده از ابزارهای رایج، سخت و وقت‌گیر است مشخص می‌نماید. اطلاعات لازم در سیستم کامپیوتری ذخیره می‌شود و سپس این اطلاعات با نرم‌افزار ویژه‌ای مورد ارزیابی قرار می‌گیرند و نهایتاً تصاویر بازسازی‌شده در اختیار محققان پزشکی قانونی قرار می‌گیرد<sup>[21]</sup>. این فرآیند باعث بهبود کیفی تحقیقات پاتولوژی پزشکی قانونی نیز می‌شود. بنابراین با استفاده از این روش می‌توان شواهد قانونی قوی برای مراحل قانونی و دادگاه ارایه داد.

بسته‌های نرم‌افزاری که مشاهده و تفسیر داده‌ها را ساده‌تر و سریع‌تر می‌کنند، در سیستم‌های کامپیوتری واحدهای ویرتوپسی وجود دارند. پس از ثبت دیجیتال می‌توان اطلاعات را به‌صورت فشرده نگهداری کرد و از بایگانی‌کردن آنها به‌صورت فیزیکی جلوگیری نمود. بنابراین تکنیک ویرتوپسی می‌تواند تعداد بسیار زیادی از داده‌ها را که روی یک شبکه، امکان انتقال و کپی دارد بعد از پردازش آرشیو کند. در واقع فرمت دیجیتال اجازه فشرده‌سازی آرشیو دیجیتال را می‌دهد<sup>[21]</sup>. داده‌های سه‌بعدی روی مانیتور و فیلم قابل مشاهده هستند، این تصاویر زمینه آناتومی جسم را به ما نشان می‌دهند. در ضمن ثبت داده‌ها به‌صورت دیجیتالی در کالبدگشایی مجازی، امکان تبادل و انتشار آنها را از طریق اینترنت

فراهم می‌کند<sup>[22]</sup>. لذا روش ویرتوپسی، خدمات تشخیصی از راه دور را که یکی از کاربردهای پزشکی از راه دور است ایجاد می‌کند و این علاوه بر این که راه را بر گمانه‌زنی‌های بی‌مورد علیه دستگاه قضا در مرگ‌های مشکوک می‌بندد، زمینه‌ای را فراهم می‌کند تا دیگران به‌صورت مستقیم تحت آموزش قرار گیرند و این امکان را به قوه قضاییه می‌دهد که حتی بعد از خاکسپاری جسد، در صورت وجود ادعای خلاف تشخیص قوه قضاییه، خود را از مظان تهمت بر حذر دارد و داده‌های بایگانی را دوباره به‌صورت سه‌بعدی در معرض دید همگان در سطح ملی و حتی بین‌المللی قرار دهد. این مساله در مورد ترورهای بیولوژیکی که از طریق مواد هسته‌ای آلوده شده‌اند و غیر آن صادق است. چنانچه این داده‌ها به‌صورت تخصصی تحلیل شوند از چشم انسان قوی‌تر بوده و قادر به شناسایی جزئیات مهم مربوط به جسد هستند.

به نظر می‌رسد تاکنون در ایران مطالعه‌ای در زمینه مقایسه دو روش اتوپسی و ویرتوپسی انجام نگرفته است، اما در کشورهای دیگر مقایسه بین این دو روش روی ارگان‌های مختلف بدن صورت گرفته که این مقاله با جمع‌آوری داده‌های این مقالات در یک مطالعه مروری در بازه زمانی مشخص به این نتیجه رسیده است که استفاده از فناوری ویرتوپسی به‌عنوان مکمل اتوپسی در تحقیقات پزشکی قانونی ضرورت دارد. مقاله پیش رو، موارد حاصل از یافته‌های دو روش ویرتوپسی و اتوپسی را به پنج دسته تقسیم کرده است:

۱) مواردی که روش اتوپسی حساسیت تشخیصی بالاتری نسبت به ویرتوپسی دارد: عملکرد بهتر اتوپسی در پارگی آئورت و آسیب به ارگان‌ها<sup>[14]</sup> و همچنین آسیب به ارگان‌های توپر بدن به‌جز کلیه<sup>[15]</sup>.

۲) مواردی که روش اتوپسی با روش ویرتوپسی یکسان است: تشخیص زخم‌های متعدد طحال، ناهنجاری‌های شریانی وریدی سینوس ساژیتال فوقانی<sup>[23]</sup>، مالتیپل میولوما استنولیتیک یا استنولیتیک با آترواسکلروزیس منتشر و با کلسیفیکاسیون متعدد<sup>[24]</sup> و تشخیص خونریزی زیر آراکنوئید، جابه‌جایی استخوان‌های شکسته<sup>[12]</sup> سر و گردن و عروق قفسه سینه و شکم، ستون فقرات، ضایعات اسکلتی عضلانی<sup>[25]</sup>، تشخیص شکستگی استخوان لامی، شکستگی‌های مهره و لگن<sup>[11]</sup>، تشخیص محدوده شلیک اسلحه و تشخیص سوارخ ورودی<sup>[15]</sup>، حجم مایع جمع‌شده در فضای جنب<sup>[8]</sup>.

۳) مواردی که روش ویرتوپسی حساسیت تشخیصی بالاتری نسبت به اتوپسی دارد: تشخیص وجود هوای کامل ریه‌ها و هوای جزئی<sup>[6]</sup>، شناسایی انسداد<sup>[7]</sup>، حجم فضای پریکارد<sup>[7]</sup>، تشخیص تامپوند قلبی، التهاب شدید دیواره قلب<sup>[9]</sup>، لختگی خون در بطن<sup>[10]</sup>، تشخیص ضخامت دیواره سمت راست و چپ میوکارد قلب<sup>[26]</sup>، شکستگی‌های مججمه و صورت همراه با ضربه‌های مغزی که به آن پینیون مغزی می‌گویند<sup>[11]</sup>، تجمع هوا در فضای جنب پنوموتوراکس<sup>[12]</sup>، وجود گاز در حفره ریه (پنوموتراکس) و آمبولی هوا<sup>[15]</sup>، اسکلت و آسیب‌های مناطق سر و گردن<sup>[13]</sup>، تشخیص بیشتر آسیب‌های اسکلتی و آسیب‌های بافت نرم<sup>[13]</sup>، شناسایی تجمع هوای غیرطبیعی، موارد مربوط به اسکلت<sup>[14]</sup>.

۴) مواردی که که ویرتوپسی نمی‌تواند نشان دهد: مسمومیت با مواد مخدر، هروئین و متادون<sup>[16]</sup>، معاینه هیستوپاتولوژی و میکروبیولوژی<sup>[18]</sup>، شکستگی در خطوط قدامی جنب ستون فقرات<sup>[12]</sup>، بخشی از استخوان دنده<sup>[27]</sup>، التهاب ریه<sup>[28]</sup>.

۵) مواردی که که اتوپسی نمی‌تواند نشان دهد: زخم‌های عروقی و

اجساد استفاده نشده است. لذا پیشنهاد می‌شود واحد درسی ویرتوپسی و تفاسیر مربوط به آن همراه با ذکر فواید و معایب و جنبه‌های مختلف ویرتوپسی در مراکز دانشگاهی اتخاذ شود، زیرا عادت به انجام روش‌های کلاسیک و عدم استقبال از روش‌های مدرن به دلیل عدم باور آن، ورود فناوری مدرن را به پزشکی قانونی با دشواری مواجه می‌سازد.

تجهیزات مورد نیاز برای ویرتوپسی بسیار گران‌قیمت است، اما فرآیند آن بسیار ارزان‌تر و آسان‌تر از اتوپسی است. ویرتوپسی قادر به شناسایی جزئیات مهم مربوط به جسد است و حال آن که اتوپسی نمی‌تواند به راحتی مواردی مانند مکان و تعداد اجسام خارجی، شکستگی‌های ریز استخوانی و میزان حجم گاز یا مایع را به خوبی مشخص کند [34].

از معایب ویرتوپسی این است که همه موارد مثل ضایعات عروق کرونر را نمی‌تواند تشخیص دهد [35]. با این که بافت‌های نرم در یک تصویر، ظاهری شبیه به هم دارند [20]، اما در بسیاری از موارد نقش مکمل دارد و می‌تواند دادرسی را با حساسیت تشخیصی از عدالت کفیری مضاعف برخوردار سازد.

از محدودیت‌های این مطالعه این است که در کشورهای دیگر از سال ۲۰۰۶، از این فناوری برای تشریح اجساد استفاده می‌شود، اما در ایران تاکنون از این فناوری برای تشریح اجساد استفاده نشده است. لذا موارد مقایسه بین دو روش اتوپسی و ویرتوپسی با امکانات موجود امکان‌پذیر نیست و صرفاً برای زمینه‌سازی در جهت ورود فناوری‌های مدرن از مطالعات مروری و موردی که در کشورهای دیگر به صورت واقعی روی جسد انجام می‌دهند می‌توان بهره برد.

پیشنهاد می‌شود واحد درسی ویرتوپسی و تفاسیر مربوط به آن همراه با ذکر فواید و معایب و جنبه‌های مختلف ویرتوپسی در مراکز دانشگاهی اتخاذ شود، زیرا عادت به انجام روش‌های کلاسیک و عدم استقبال از روش‌های مدرن به دلیل عدم باور آن، ورود فناوری مدرن را به پزشکی قانونی با دشواری مواجه می‌سازد.

### نتیجه‌گیری

ویرتوپسی قابلیت بازشناسی موارد مرگ‌ومیرهای بسیار شبیه به هم از قبیل نوزادکشی و نوزاد مرده‌متولدشده، مرگ‌ومیرهای افیونی و انواع خفگی را با دقت افزون دارد و از آنجایی که ویرتوپسی قابلیت ضبط و حفظ اطلاعات دریافتی از جسد را به صورت آرشیو و سه‌بعدی و آن‌لاین دارد، مهم‌ترین فایده آن، بستن راه گمانه‌زنی‌های غیرمستند در مورد دستگاه قضا است، به خصوص در مورد زندانی‌هایی که دچار مصیبت مرگ مشکوک می‌شوند. فلذا ویرتوپسی مقاصد پزشکی قانونی را در زمینه شواهد جرم‌یابی و حمایت از اثبات جرم به دلیل ارائه اطلاعات ارزشمند به دادگاه برای اقناع وجدانی قاضی تامین می‌کند.

**تشکر و قدردانی:** از راهنمایی و همراهی اساتید و پزشکان پزشکی قانونی تهران، کرمان، همدان و مرکز مطالعات فقهی قم و اساتید دانشگاه سیستان و بلوچستان تشکر و قدردانی می‌شود.

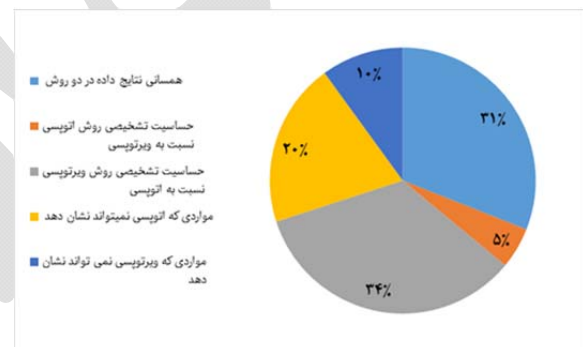
**تاییدیه اخلاقی:** این تحقیق در اداره آموزش و پژوهش اداره کل پزشکی قانونی استان مورد بررسی و تایید قرار گرفت.

**تعارض منافع:** تعارض منافی وجود ندارد.

**سهم نویسندگان:** مسعود قادی‌پاشا (نویسنده اول)، نگارنده بحث (۳۰٪)؛ منصوره اخگر (نویسنده دوم)، پژوهشگر اصلی (۳۰٪)؛ امیرحوزه سالارزایی (نویسنده سوم)، نگارنده مقدمه/روش‌شناس (۲۰٪)؛ عباسعلی معین (نویسنده چهارم)، تحلیلگر آماری (۲۰٪)

اعصاب، وجود هوا در حفره‌های تشریحی [11]، سیگنال قلب که flatten باشد بعد از بازکردن پریکارد [9]، شاخه‌های شریان مغزی میانی سمت راست؛ ورید کلیوی چپ و شاخه‌های ورید مزاتریک فوقانی، شاخه‌های شریان خارجی و رگ‌های داخلی؛ شریان‌ها و وریدهای رتروپویک، شریان بزرگ راست [23]، تامپوناد قلبی [8]، علت میکروسکوپی یا بافت‌شناسی [28]، بخش دیگری از استخوان دنده [27]، شکستگی در خطوط خلفی جنب ستون فقرات [12].

موارد ۲ و ۳ بیشترین درصد را نسبت به موارد دیگر به خود اختصاص دادند که نشان‌دهنده ضرورت و اعتبار علمی روش مدرن ویرتوپسی به عنوان مکمل در پزشکی قانونی برای دادرسی‌های قضایی است (شکل ۱)؛ چرا که آنچه در اثبات جرم، علت مرگ و نحوه مرگ از اهمیت خاصی برخوردار است، دقت و سرعت در تشخیص با کمترین میزان آسیب برای پاتولوژیست و بازماندگان میت است. با ویرتوپسی از طرفی جرم‌شناسی و جرم‌یابی عادلانه‌تر محقق می‌شود و از طرف دیگر پاتولوژیست با معایب اتوپسی از قبیل زمان طولانی، خطر انتقال بیماری‌های ویروسی و باکتریایی برای استفاده‌کنندگان از روش اتوپسی و دشواری‌های قانونی گرفتن رضایت روبه‌رو نمی‌شود، مضاف بر این که باورهای مذهبی و اعتقاد به عدم بازگشایی جسد انسان و تکریم انسان به دلیل وابستگی به جسد خود محترم شمرده می‌شود.



شکل ۱) موارد حاصل از یافته‌های دو روش ویرتوپسی و اتوپسی

عدم دشواری‌های پیچیده قانونی برای گرفتن رضایت از بستگان، عدم مواجهه با دشواری‌های عاطفی و مذهبی بازماندگان میت برای گرفتن رضایت از بستگان، تکریم احساسات انسانی از جهت وابستگی روح به جسد، احترام به باورهای مردم مبنی بر عدم بازگشایی جسد، کشف علت مرگ، تشخیص جنسیت در موارد مشکوک، کشف جسم خارجی جداگانه مثل گلوله، تیغ و غیره، تشخیص آسیب‌های احتمالی بیشتر، بازسازی سه‌بعدی، شناسایی دستگاهی که با آن تیراندازی شده است، آموزش و پرورش و فرآیند توسعه بالینی [5]، از مزایای استفاده از روش ویرتوپسی است. همچنین ویرتوپسی برای دسترسی به معاینات بافت‌شناسی، باکتری‌شناسی و سم‌شناسی در موارد تروریسم هسته‌ای، باکتری‌شناسی و شیمیایی نیز استفاده می‌شود [29] و قادر است مقدار کالبدشکافی و اثرات زیست‌محیطی مربوط به آن را کاهش دهد و موارد مربوط به سوء مصرف مواد را بررسی کند [30]؛ چرا که پاتولوژیست در اتوپسی در معرض بیماری‌هایی همچون سل [31]، سیفلیس [32]، اچ‌آی‌وی و هیپاتیت [33] است. لذا با ویرتوپسی از انتقال بیماری‌های ویروسی و باکتریایی از جسد به پاتولوژیست جلوگیری می‌شود.

در کشورهای دیگر از سال ۲۰۰۶، از این فناوری برای تشریح اجساد استفاده می‌شود، اما در ایران تاکنون از این فناوری برای تشریح

computed tomography of opioid (heroin and methadone) fatalities: Frequent findings and comparison to autopsy. *Eur Radiol*. 2014;24(6):1276-82.

17- Cannie M, Votino C, Moerman P, Vanheste R, Segers V, Van Berkel K, et al. Acceptance, reliability and confidence of diagnosis of fetal and neonatal virtuopsy compared with conventional autopsy: A prospective study. *Ultrasound Obstet Gynecol*. 2012;39(6):659-65.

18- Rüegger CM, Bartsch C, Martinez RM, Ross S, Bolliger SA, Koller B, et al. Minimally invasive, imaging guided virtual autopsy compared to conventional autopsy in foetal, newborn and infant cases: Study protocol for the paediatric virtual autopsy trial. *BMC Pediatr*. 2014;14:15.

19- Thali MJ, Jackowski C, Oesterhelweg L, Ross SG, Dirnhofer R. VIRTopsy - the Swiss virtual autopsy approach. *Leg Med (Tokyo)*. 2007;9(2):100-4.

20- Ebert LC, Ptacek W, Naether S, Fürst M, Ross S, Buck U, et al. Virtobot--a multi-functional robotic system for 3D surface scanning and automatic post mortem biopsy. *Int J Med Robot*. 2010;6(1):18-27.

21- Thali MJ, Yen K, Vock P, Ozdoba C, Kneubuehl BP, Sonnenschein M, et al. Image-guided virtual autopsy findings of gunshot victims performed with multi-slice computed tomography and magnetic resonance imaging and subsequent correlation between radiology and autopsy findings. *Forensic Sci Int*. 2003;138(1-3):8-16.

22- Sosa-Iudicissa M, Wootton R, Ferrer-Roca O. History of telemedicine. In: Ferrer-Roca O. *Telemedicine*. Madrid: Editorial Médica Panamericana; 2001. pp. 1-18. [Spanish]

23- Palmiere C, Binaghi S, Doenz F, Bize P, Chevallier C, Mangin P, et al. Detection of hemorrhage source: The diagnostic value of post-mortem CT-angiography. *Forensic Sci Int*. 2012;222(1-3):33-9.

24- Westphal SE, Apitzsch J, Penzkofer T, Mahnken AH, Knüchel R. Virtual CT autopsy in clinical pathology: Feasibility in clinical autopsies. *Virchows Arch*. 2012;461(2):211-9.

25- Cha JG, Kim DH, Kim DH, Paik SH, Park JS, Park SJ, et al. Utility of postmortem autopsy via whole-body imaging: Initial observations comparing MDCT and 3.0T MRI findings with autopsy findings. *Korean J Radiol*. 2010;11(4):395-406.

26- Ampanozi G, Hatch GM, Flach PM, Thali MJ, Ruder TD. Postmortem magnetic resonance imaging: Reproducing typical autopsy heart measurements. *Leg Med (Tokyo)*. 2015;17(6):493-8.

27- Schulze C, Hoppe H, Schweitzer W, Schwendener N, Grabherr S, Jackowski C. Rib fractures at postmortem computed tomography (PMCT) validated against the autopsy. *Forensic Sci Int*. 2013;233(1-3):90-8.

28- Proisy M, Marchand AJ, Loget P, Bouvet R, Roussey M, Pelé F, et al. Whole-body post-mortem computed tomography compared with autopsy in the investigation of unexpected death in infants and children. *Eur Radiol*. 2013;23(6):1711-9.

29- Mahesh Sh, Kumar SR. Critical evaluation and contribution of virtuopsy to solved crime. *Res J Forensic Sci*. 2015;3(1):1-9.

30- Rohner C, Franckenberg S, Schwendener N, Oestreich A, Kraemer T, Thali MJ, et al. New evidence for old lore--urinary bladder distension on post-mortem computed tomography is related to intoxication. *Forensic Sci Int*. 2013;225(1-3):48-52.

31- Selwyn PA, Hartel D, Lewis VA, Schoenbaum EE, Vermund SH, Klein RS, et al. A prospective study of the

## منابع

1- Dirnhofer R, Jackowski C, Vock P, Potter K, Thali MJ. VIRTopsy: Minimally invasive, imaging-guided virtual autopsy. *Radiographics*. 2006;26(5):1305-33.

2- Ruttly GN. Are autopsies necessary?. *Rechtsmedizin*. 2007;17(1):21-8.

3- Saferstein R. *Criminalistics*. 10<sup>th</sup> Edition. London: Pearson Education; 2013.

4- Osterburg JW, Ward RH. *Criminal investigation: A method for reconstructing the past*. New Providence: Routledge; 2010.

5- Peter Stawicki S, Aggrawal A, Dean AJ, Bahner DA, Steinberg SM, Stehly CD, et al. Postmortem use of advanced imaging techniques: Is autopsy going digital?. *OPUS 12 Sci*. 2008;2(4):17-26.

6- Guddat SS, Gapert R, Tsokos M, Oesterhelweg L. Proof of live birth using postmortem multislice computed tomography (pmMSCT) in cases of suspected neonaticide: Advantages of diagnostic imaging compared to conventional autopsy. *Forensic Sci Med Pathol*. 2013;9(1):3-12.

7- Aquila I, Falcone C, Di Nunzio C, Tamburrini O, Boca S, Ricci P. Virtopsy versus autopsy in unusual case of asphyxia: Case report. *Forensic Sci Int*. 2013;229(1-3):e1-5.

8- Watanabe S, Hyodoh H, Shimizu J, Okazaki S, Mizuo K, Rokukawa M. Classification of hemopericardium on postmortem CT. *Leg Med (Tokyo)*. 2015;17(5):376-80.

9- Filograna L, Thali MJ, Marchetti D. Forensic relevance of post-mortem CT imaging of the haemopericardium in determining the cause of death. *Leg Med (Tokyo)*. 2014;16(5):247-51.

10- Ambrosetti MC, Barbiani C, El-Dalati G, Pellini E, Raniero D, De Salvia A, et al. Virtual autopsy using multislice computed tomography in forensic medical diagnosis of drowning. *La Radiologia Medica*. 2013;118(4):679-87.

11- Le Blanc-Louvry I, Thureau S, Duval C, Papin-Lefebvre F, Thiebot J, Dacher JN, et al. Post-mortem computed tomography compared to forensic autopsy findings: A French experience. *Eur Radiol*. 2013;23(7):1829-35.

12- Moskała A, Woźniak K, Kluza P, Romaszko K, Lopatin O. The importance of Post-Mortem Computed Tomography (PMCT) in confrontation with conventional forensic autopsy of victims of motorcycle accidents. *Leg Med (Tokyo)*. 2016;18:25-30.

13- Daly B, Abboud S, Ali Z, Sliker C, Fowler D. Comparison of whole-body post mortem 3D CT and autopsy evaluation in accidental blunt force traumatic death using the abbreviated injury scale classification. *Forensic Sci Int*. 2013;225(1-3):20-6.

14- Leth PM, Struckmann H, Lauritsen J. Interobserver agreement of the injury diagnoses obtained by postmortem computed tomography of traffic fatality victims and a comparison with autopsy results. *Forensic Sci Int*. 2013;225(1-3):15-9.

15- Makhlof F, Scolan V, Ferretti G, Stahl C, Paysant F. Gunshot fatalities: Correlation between post-mortem multi-slice computed tomography and autopsy findings: A 30-months retrospective study. *Leg Med (Tokyo)*. 2013;15(3):145-8.

16- Winklhofer S, Surer E, Ampanozi G, Ruder T, Stolzmann P, Elliott M, et al. Post-mortem whole body

Dirnhofer R, et al. Observation and identification of metabolites emerging during postmortem decomposition of brain tissue by means of in situ <sup>1</sup>H-magnetic resonance spectroscopy. *Magn Reson Med.* 2002;48(5):915-20.

35- Roberts IS, Benbow EW, Bisset R, Jenkins JP, Lee SH, Reid H, et al. Accuracy of magnetic resonance imaging in determining cause of sudden death in adults: Comparison with conventional autopsy. *Histopathology.* 2003;42(5):424-30.

risk of tuberculosis among intravenous drug users with human immunodeficiency virus infection. *N Engl J Med.* 1989;320(9):545-50.

32- Hser YI, Hoffman V, Grella CE, Anglin MD. A 33-year follow-up of narcotics addicts. *Arch Gen Psychiatry.* 2001;58(5):503-8.

33- Fryer EP, Traill ZC, Benamore RE, Roberts IS. High risk medicolegal autopsies: Is a full postmortem examination necessary?. *J Clin Pathol.* 2013;66(1):1-7.

34- Ith M, Bigler P, Scheurer E, Kreis R, Hofmann L,

