journal homepage: www.sjfm.ir

Iranian Journal of Forensic Medicine

Iran J Forensic Med. 2022 Mar;27(4):229-234 Volume 27, Issue 4, Winter 2022 Short Communication

Examining the Prevalence and Morphological Diversity of Triticeal Cartilage and Its Importance in Cadavers Referred to Tehran Anatomy Hall, Iran

Jaber Gharehdaghi[1] **MD, Abdolrazagh Barzegar Bafroei**[1] **MD, Mohammadjavad Hedayatshodeh**[1] **MD**

[1] Legal Medicine Research Center, Iranian Legal Medicine Organization, Tehran, Iran

***Correspondence to:** Abdorazzagh Barzegar Bafroei, Email: a_barzegar8@yahoo.com

ARTICLE INFO

Article history:
Received: December 27, 2021
Accepted: February 26, 2022
Online Published: March 6, 2022

Keywords:
Triticea cartilage
Thyroid cartilage
Forensic medicine
Larynx

HIGHLIGHTS

1. Spherical and cylindrical cartilages are more common in men and elliptical cartilages are more common in women.
2. Triticea cartilage was observed in 18.1% of men and 21.6% of women on the right, in 15% of men and 10.2% of women on the left, and in 42.5% of men and 50% of women on both sides.

ABSTRACT

Introduction: Triticea may be mistaken for a fracture of the superior horn of the thyroid cartilage. This study aimed to determine the presence or absence of this cartilage in the larynx and its morphological variability so that forensic colleagues be more aware of diagnosing the possible fracture of the upper horn of the thyroid cartilage during the autopsy.

Methods: In the present study, 215 cadavers over 15 years of age that had their necks opened during the examination and autopsy were selected. The study took place in the dissection room of the Forensic Laboratory Diagnostic Center of Tehran province in 2016. The laryngeal area of the cadavers was examined for the presence or absence of cartilage as well as its shape and location.

Results: In the present study, 24.4% of men and 18.2% of women did not have this cartilage, however, it was observed in 18.1% of men and 21.6% of women on the right side, 15% of men, and 10.2% of women on the left side and 42.5% of men and 50% of women in both sides. The results showed that spheroidal and cylindrical cartilages are more common in men and oval cartilages are more common in women.

Conclusion: Similar to other studies, in this study, the triticeal cartilage was not observed in some of the cadavers; however, a significant percentage of the cadavers had this cartilage, which can be mistaken for a fracture of the superior horn of the thyroid cartilage if the larynx is not examined carefully, and especially if the cartilage is on one side that can lead to a serious error in determining the cause of death.

How to cite: Gharehdaghi J, Barzegar Bafroei A, Hedayatshodeh M. Examining the prevalence and morphological diversity of triticeal cartilage and its importance in cadavers referred to Tehran anatomy hall, Iran. Iran J Forensic Med. 2022;27(4):229-34.

[Downloaded from sjfm.ir on 2026-11-29]

Copyright © 2022 The Author(s); Published by Legal Medicine Research Center. This is an open-access article distributed under the terms of the Creative Commons Attribution License (http://creativecommons.org/licenses/by/4.0), which permits unrestricted use, distribution, and reproduction in any medium, provided the original work is properly cited.

www.sjfm.ir

مجله پزشکی قانونی ایران

مرکز تحقیقات پزشکی قانونی

دوره ۲۷، شماره ۴، زمستان ۱۴۰۰، صفحات ۲۲۹ تا ۲۳۴

مقاله کوتاه

بررسی شیوع و تنوع شکلی غضروف تری‌تی‌سه‌آ (Triticea) و اهمیت آن در اجساد ارجاعی به تالار تشریح تهران

جابر قره‌داغی[۱] MD، عبدالرزاق برزگر بفروئی[۱*] MD، محمدجواد هدایت‌شده[۱] MD

[۱] مرکز تحقیقات پزشکی قانونی، سازمان پزشکی قانونی کشور، تهران، ایران

*نویسنده مسئول: عبدالرزاق برزگر بفروئی، پست الکترونیک: a_barzegar8@yahoo.com

اطلاعات مقاله

تاریخچه مقاله:
دریافت: ۱۴۰۰/۱۰/۰۶
پذیرش: ۱۴۰۰/۱۲/۰۷
انتشار برخط: ۱۴۰۰/۱۲/۱۵

واژگان کلیدی:
غضروف تری‌تی‌سه‌آ
غضروف تیروئید
پزشکی قانونی
حنجره

نکات ویژه

۱. غضروف‌های کروی و استوانه‌ای بیشتر در مردان و غضروف‌های بیضوی بیشتر در زنان دیده می‌شوند.
۲. غضروف تری‌تی‌سه‌آ در ۱۸/۱درصد مردان و ۲۱/۶درصد زنان در سمت راست، در ۱۵درصد مردان و ۱۰/۲درصد زنان در سمت چپ و در ۴۲/۵درصد مردان و ۵۰درصد زنان در هر دو سمت مشاهده شد.

چکیده

مقدمه: غضروف Triticea به علت قرارگیری آن در لبه لیگامان تیروهایوئید ممکن است به هنگام کالبدگشایی گردن، با شکستگی شاخ فوقانی غضروف تیروئید اشتباه گرفته شود. هدف از مطالعه حاضر تعیین وجود یا نبود این غضروف در حنجره و همچنین تنوع شکلی آن است تا پزشکان قانونی در هنگام کالبدگشایی در تشخیص شکستگی احتمالی شاخ فوقانی غضروف تیروئید دقت نظر بیشتری داشته باشند.

روش بررسی: در این مطالعه، ۲۱۵ جسد (۱۲۷مرد و ۸۸ زن) با سن بالای ۱۵ سال که برای تعیین علت فوت، تحت معاینه و کالبدگشایی قرار گرفته بودند و ناحیه گردن آنها نیز مورد کالبدگشایی قرار گرفته بود، انتخاب شدند و از نظر وجود و یا فقدان غضروف تری‌تی‌سه‌آ و شکل آن مورد بررسی قرار گرفتند.

یافته‌ها: در مطالعه حاضر ۲۴/۴درصد مردان و ۱۸/۲درصد زنان فاقد این غضروف در حنجره بودند، در ۱۸/۱درصد مردان و ۲۱/۶درصد زنان غضروف فقط در سمت راست و در ۱۵درصد مردان و ۱۰/۲درصد زنان غضروف فقط در سمت چپ وجود داشت. در ۴۲/۵درصد از اجساد مردان و در ۵۰درصد از اجساد زنان مورد مطالعه، غضروف در هر دو سمت مشاهده شد. نتایج نشان داد غضروف‌های کروی و استوانه‌ای بیشتر در مردان و غضروف‌های بیضوی بیشتر در زنان دیده می‌شوند.

نتیجه‌گیری: همانند سایر مطالعات در برخی اجساد حاضر در این مطالعه نیز غضروف تری‌تی‌سه‌آ مشاهده نشد، اما در درصد قابل توجهی از اجساد این غضروف وجود داشت که می‌تواند درصورت کم‌دقتی در معاینه حنجره، به‌خصوص در مواردی که غضروف در یک طرف وجود دارد، با شکستگی شاخ فوقانی تیروئید اشتباه گرفته شود که ممکن است منجر به خطای بزرگی در تعیین علت فوت شود.

مقدمه

غضروف تری‌تی‌سه‌آ Triticea غضروف بسیار کوچکی شبیه دانه گندم است که داخل لیگامان تیروهایوئید بین شاخ فوقانی غضروف تیروئید و شاخ بزرگ استخوان هایوئید قرار گرفته است[۱]. در حدود هفته ۱۲ بارداری، غضروف‌سازی و استخوان‌سازی در ساختمان‌های حنجره شروع می‌شود. این پروسه نتیجه جدا شدن شاخ غضروف استخوان هایوئید از شاخ فوقانی غضروف تیروئید است. روند عادی این پروسه شامل تشکیل غضروف تری‌تی‌سه‌آ به صورت مجزا بین دو شاخ هیوئید و تیروئید است[۲]. هرچند شناخت واقعی از عملکرد این غضروف وجود ندارد اما به نظر می‌رسد به عنوان حمایت‌کننده لیگامان های تیروهایوئید خارجی باشد. این غضروف به صورت نادر ممکن است در حین پروسه‌های تصویربرداری شناخته شود، هرچند نیاز است مطالعات دقیق‌تری به‌منظور شناخت آن صورت گیرد. همچنین ممکن است در یک

[Downloaded from sjfm.ir on 2026-11-29]

طرف وجود نداشته باشد و یا اصلا در دو طرف دیده نشود[۳]. در بررسی اجساد به منظور تعیین علت فوت، بررسی گردن از اهمیت خاصی برخوردار است و این غضروف به علت قرارگیری آن در لبه لیگامان تیروهایوئید ممکن است با شکستگی شاخ فوقانی غضروف تیروئید حنجره اشتباه گرفته شود، به‌خصوص اگر این غضروف یک طرف وجود داشته باشد و در نزدیک انتهای شاخ فوقانی غضروف تیروئید قرار گرفته باشد. تاکنون مطالعات زیادی درخصوص شناخت این غضروف انجام نشده و براساس بررسی های انجام شده، در ایران مطالعه‌ای در این خصوص انجام نگرفته است. این مطالعه برای اولین بار در کشور انجام شد تا بر اساس آن بتوان شیوع حضور این غضروف در حنجره و همچنین تنوع شکلی آن را مشخص کنیم تا پزشکان قانونی در هنگام کالبدگشایی در تشخیص شکستگی احتمالی شاخ فوقانی غضروف تیروئید دقت نظر بیشتری داشته باشند، زیرا اگرچه می‌دانیم در مواردی، فشار بر گردن موجب مرگ می‌شود اما در معاینه ظاهری و کالبدگشایی انجام شده ممکن است هیچ‌گونه علائم قابل مشاهده وجود نداشته باشد. به همین دلیل در صورت وجود یک‌طرفه غضروف تری‌تی‌سه‌آ و کم‌دقتی درخصوص وجود آن، ممکن است با شکستگی شاخ فوقانی غضروف تیروئید اشتباه گرفته شود و با وجود اندک خون‌مردگی در نزدیکی این غضروف، موجب شود که پزشک قانونی معاینه‌کننده جسد، مرگ را نتیجه فشار بر گردن تشخیص داده و اعلام کند که می‌تواند نتیجه مصیبت‌باری را به‌دنبال داشته باشد. از طرف دیگر در تصویربرداری‌های گردن، در بررسی تنگی عروق کاروئید سایه این غضروف می‌تواند با تصویر پلاک آترومی اشتباه شود که از این لحاظ نیز موضوع پژوهش اهمیت خواهد داشت (شکل ۱ و ۲).

روش بررسی

در مطالعه حاضر ۲۱۵ مورد جسد که حین معاینه و کالبدگشایی، ناحیه گردن آنها نیز مورد کالبدگشایی قرار گرفته بود، انتخاب شدند که سن همه آنها بالای ۱۵ سال بود. مکان انجام مطالعه، سالن تشریح مرکز تشخیصی آزمایشگاهی پزشکی قانونی استان تهران بود. ناحیه حنجره اجساد از نظر وجود یا نبود غضروف تری‌تی‌سه‌آ بررسی شد. برای یافتن و خارج کردن غضروف هر دو طرف لیگامان تیروهیوئید تشریح شد و از نظر وجود غضروف تری‌تی‌سه‌آ مورد بررسی قرار گرفت. در صورت وجود غضروف یک‌طرفه و یا دو طرف بودن آن ثبت شد و غضروف‌ها درصورت وجود از محل خود خارج شدند و با استفاده از کولیس اندازه آنها مشخص و ثبت شد. همچنین شکل آن توصیف و ثبت شد و متغیرهایی مثل سن، جنس و قد جسد مربوطه یادداشت شد. اطلاعات به‌دست آمده در نرم‌افزار آماری SPSS به‌وسیله آمار توصیفی مورد تحلیل قرار گرفتند.

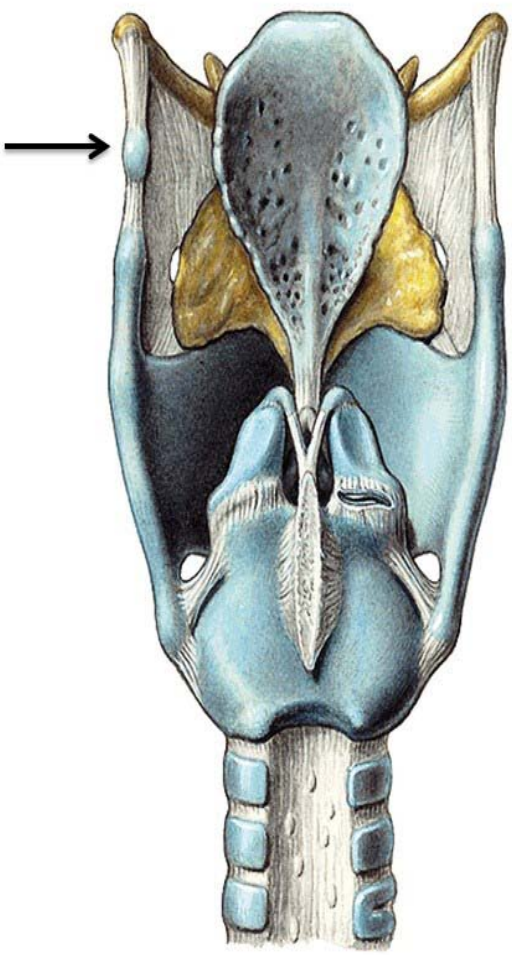

▲شکل۱. غضروف تری‌تی‌سه‌آ یک‌طرفه چپ

[Downloaded from sjfm.ir on 2026-11-29]

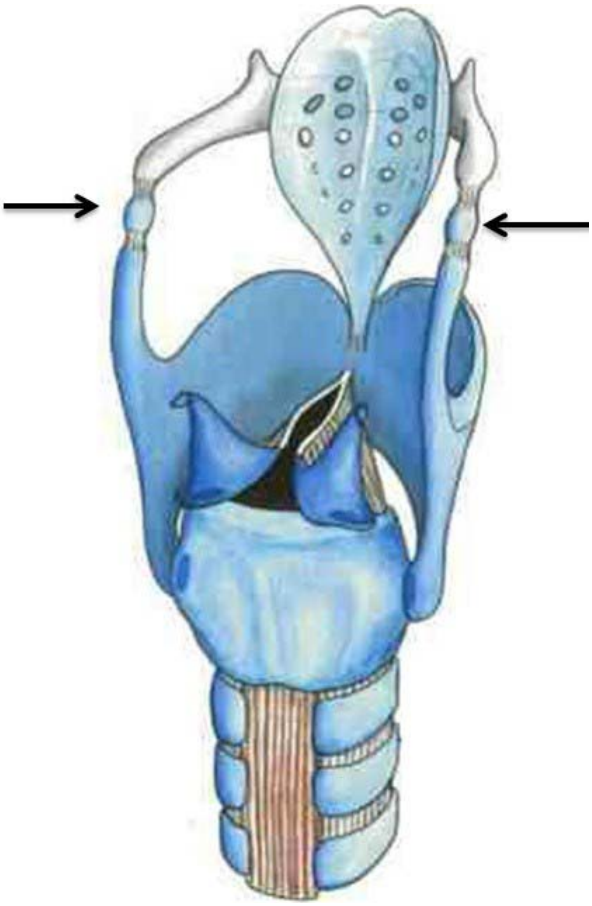

▲شکل۲. غضروف تری‌تی‌سه‌آ دوطرفه

یافته‌ها

از مجموع ۲۱۵ جسد مورد مطالعه، ۱۲۷ مورد مذکر و ۸۸ مورد مؤنث بودند (جدول ۱).

در بررسی انجام شده از مجموع ۲۱۵ جسد مورد بررسی، ۴۷ نفر فاقد غضروف بودند. ۴۲ نفر دارای غضروف در سمت راست، ۲۸ نفر دارای غضروف در سمت چپ و ۹۸ نفر در هر دو طرف دارای غضروف بودند. نتایج مطالعه حاضر نشان داد که ۲۴/۴درصد مردان و ۱۸/۲درصد زنان حاضر در مطالعه، فاقد غضروف تری‌تی‌سه‌آ بودند. غضروف در ۱۸/۱درصد مردان و ۲۱/۶درصد زنان در سمت راست، ۱۵درصد مردان و ۱۰/۲درصد زنان در سمت چپ و در ۴۲/۵درصد مردان و ۵۰درصد زنان در هر دو سمت مشاهده شد (جدول ۲).

در این بررسی مشخص شد که به طور کلی ۲۵ در صد غضروف های تری‌تی‌سه‌آ فقط در سمت راست، ۱۶,۷درصد فقط در سمت چپ و در ۵۸,۳درصد موارد غضروف‌ها در هر دو طرف وجود داشتند. از نظر توزیع شکلی بدین‌صورت بود که ۲۵ درصد غضروف های استوانه ای شکل در غضروف های یک طرفه راست، ۱۸,۸ درصد در غضروفهای یک طرفه چپ و ۵۶,۲ درصد در غضروف های دوطرفه قرار داشتند.۳۰,۳ درصد از غضروف های بیضوی شکل در غضروف های یک طرفه راست و ۱۲,۱ درصد در غضروف های یکطرفه چپ و ۵۷,۶ در صد در غضروفهای دوطرفه قرار داشتند. و ۲۳ درصد از غضروف های کروی شکل در غضروف های یک طرفه راست، ۱۷,۲ در صد در غضروفهای یک طرفه چپ و ۵۹,۸ درصد در غضروف های دوطرفه بودند. (جدول ۳).

در بررسی توزیع فراوانی شکل غضروف‌ها در بین دو جنس ۵۷/۵درصد غضروف‌های کروی‌شکل، ۴۸/۵درصد غضروف‌های بیضوی‌شکل و ۶۲/۵درصد غضروف‌های استوانه‌ای‌شکل در مردان

▼جدول۱. جدول توزیع فراوانی اجساد از نظر جنسیت

جنس	تعداد	درصد
مرد	۱۲۷	۵۹,۱
زن	۸۸	۴۰,۹
جمع	۲۱۵	۱۰۰

▼جدول۲. جدول توزیع فراوانی بررسی غضروف تری‌تی‌سه‌آ بر حسب جنس

وضعیت غضروف	جنس		جمع
	مرد	زن	
ندارد	۲۴,۴	۱۸,۲	۲۱,۹
راست	۱۸,۱	۲۱,۶	۱۹,۵
چپ	۱۵	۱۰,۲	۱۳
هر دو	۴۲,۵	۵۰	۴۵,۶
جمع	۱۰۰	۱۰۰	۱۰۰

▼جدول۳. جدول توزیع فراوانی وضعیت قرارگیری غضروف و شکل آن

وضعیت قرارگیری غضروف	شکل غضروف			جمع
	کروی	بیضوی	استوانه‌ای	
راست	۲۳	۳۰,۳	۲۵	۲۵
چپ	۱۷,۲	۱۲,۱	۱۸,۸	۱۶,۷
هر دو	۵۹,۸	۵۷,۶	۵۶,۲	۵۸,۳
جمع	۱۰۰	۱۰۰	۱۰۰	۱۰۰

[Downloaded from sjfm.ir on 2026-11-29]

بودند و به طور کلی ۵۷/۱درصد غضروف‌ها در مردها دیده شد. ۴۲/۵درصد غضروف‌های کروی‌شکل، ۵۱/۵درصد غضروف‌های بیضوی‌شکل و ۳۷/۵درصد غضروف‌های استوانه‌ای‌شکل در میان غضروف‌های زنان وجود داشت و به طور کلی ۴۲/۹درصد غضروف‌ها در زنان دیده شد (جدول ۴).

▼ جدول۴. جدول توزیع فراوانی غضروف در دو جنس و شکل آن

وضعیت قرارگیری غضروف	شکل غضروف			جمع
	کروی	بیضوی	استوانه‌ای	
مرد	۵۷,۵	۴۸,۵	۶۲,۵	۵۷,۱
زن	۴۲,۵	۵۱,۵	۳۷,۵	۴۲,۹
جمع	۱۰۰	۱۰۰	۱۰۰	۱۰۰

بحث

هدف از انجام مطالعه حاضر، نشان دادن اهمیت توجه به وجود غضروف تری‌تی‌سه‌آ به هنگام بررسی شاخ‌های فوقانی غضروف تیروئید بود زیرا دقت نکردن به وجود و یا فقدان این غضروف، به‌خصوص در مواردی که این غضروف به صورت یک‌طرفه وجود دارد، می‌تواند موجب تشخیص اشتباهی شکستگی در شاخ‌های فوقانی تیروئید شود. به همین دلیل و برای جلب توجه و دقت پزشکان قانونی در توجه به وجود غضروف تری‌تی‌سه‌آ اقدام به بررسی وجود یا نبود غضروف Triticea، محل قرارگیری و شکل آن در اجساد ارجاعی به تالار تشریح تهران شد. غضروف Triticea غضروف کوچکی است که در لبه خارجی غشاء تیروهایوئید و بین شاخ بزرگ استخوان هایوئید و شاخ فوقانی غضروف تیروئید قرار دارد و مشابه با غضروف‌های تیروئید و کریکوئید، از نوع غضروف شفاف است و مشابه با سایر غضروف‌های حنجره تمایل به کلسیفیه شدن و در ۵ تا ۲۹درصد موارد تمایل به استخوانی شدن دارد [۵,۴]. عملکرد خاصی برای این غضروف شناخته نشده اما عقیده بر این است که در افزایش توان لیگامان تیروهایوئید نقش دارد، هرچند هیچ گزارشی مبنی بر ناتوانی در افرادی که فاقد این غضروف هستند، ارائه نشده است[۶]. از دید کلینیکی، گزارش‌هایی مبنی بر این که بزرگ بودن این غضروف موجب بروز علائمی مانند اشکال در بلع و احساس درد در هنگام بلع اعلام شده که به دلیل فشار ناشی از غضروف بر حلق حنجره‌ای یا شاخه داخلی عصب حنجره‌ای فوقانی است. پس باید وجود یا فقدان این غضروف در موارد کلینیکی نیز مورد بررسی قرار گیرد[۷].

در مطالعه حاضر ۲۴/۴درصد مردان و ۱۸/۲درصد زنان فاقد غضروف، در ۱۸/۱درصد مردان و ۲۱/۶درصد زنان در سمت راست، ۱۵درصد مردان و ۱۰/۲درصد زنان در سمت چپ و در ۴۲/۵درصد مردان و ۵۰درصد زنان در هر دو سمت غضروف تری‌تی‌سه‌آ مشاهده شد. در یک مطالعه که براساس یافته‌های CT اسکن به‌منظور بررسی تغییرات استخوانی شدن غضروف Triticea انجام شد، ۶۶۳ بیمار از اول اکتبر ۲۰۱۳ تا ۳۱ سپتامبر ۲۰۱۴ بررسی شدند و سن آنان از حداقل ۱۸ سال تا حداکثر۹۷ سال بود و ۵۸/۴درصد مرد و ۴۱/۶درصد زن بودند. ۵۳/۱درصد دارای یک غضروف بودند (۳۵۲ نفر از ۶۶۳ نفر) که شیوع آن ۵۷/۴درصد در مردان (۲۲۲ نفر از ۳۸۷ نفر) و ۴۷/۱درصد در زنان (۱۳۰ نفر از ۲۷۶ نفر) بود. تعداد بسیار کمی از بیماران (۴/۵درصد) یعنی ۱۶ نفر از ۳۵۲ نفر تظاهرات استخوان‌سازی را نشان نداده بودند و بیش از نیمی از آنها (۵۴درصد) یعنی ۱۹۰ نفر از ۳۵۲ نفر به صورت خفیف، ۳۴/۹درصد (۱۲۳ از ۳۵۲ نفر) به طور متوسط و ۶/۵درصد (۲۲ نفر از ۳۵۲ نفر) به صورت شدید دچار تغییرات استخوانی‌شدن شده بودند [۸]. در مطالعه دیگری که در دپارتمان آناتومی رویال مدیکال کالج هندوستان انجام شد، به بررسی شیوع و تنوع غضروف Triticea پرداختند. شیوع این غضروف ۵۸درصد بود که در ۴۰درصد موارد دو طرفه و ۱۸درصد یک‌طرفه بود و طول آنها از ۳/۳۷ تا ۱۳/۹۴ میلیمتر و قطر آن از ۲/۴ تا ۴/۷۹ میلیمتر متغیر بود [۹].

نتایج مطالعه حاضر در ارتباط با وضعیت قرارگیری غضروف و شکل آن نشان‌دهنده این بود که ۵۷,۵ درصد غضروف های کروی ، ۴۸,۵ درصد غضروفهای بیضوی و ۶۲,۵ درصد غضروف های استوانه ای در مرد ها دیده شد و به طور کلی ۵۷,۱ درصد غضروف ها در مردها دیده شد. ۴۲,۵ درصد غضروف های کروی ، ۵۱,۵ درصد غضروف های بیضوی، ۳۷,۵ درصد غضروف های استوانه ای شکل در زن ها دیده شد و به طور کلی ۴۲,۹ درصد غضروف ها در زن ها دیده شد. نتایج مطالعه‌ای که بر روی ۲۴۹ جسد (۱۸۲ نفر مرد و ۶۷ زن) در بیمارستانی واقع در سریلانکا انجام شد، نشان‌دهنده این موضوع بود که در ۵۵,۵درصد مردان، غضروف تری‌تی‌سه‌آ یافت شد که در ۷۹/۳درصد موارد به شکل گرد و در ۲۰/۷درصد موارد به صورت کشیده بود. از بین زنان

[Downloaded from sjfm.ir on 2026-11-29]

حاضـر در مطالعه نیز ۳۵/۸درصـد دارای غضروف بودند که در ۸۷/۵درصد موارد به شـکل مدور و در ۱۲/۵درصد موارد نیز به صورت کشیده بودند[۱۰].

براسـاس نتایج مطالعه حاضر و مطالعات ذکر شده، مشخص شد که شیوع و شکل غضروف Triticea در مطالعات مختلف و در جمعیت‌های مختلف کاملا متغیر است و دانستن شکل، سایز و محل قرارگیری غضروف می‌تواند در افتراق آن از آتروم کاروتید و شاخ فوقانی غضروف تیروئید کمک‌کننده باشد.

نتیجه‌گیری

نتایج مطالعه حاضر نشـان داد که غضـروف در ۱۸/۱درصد مردان و ۲۱/۶درصد زنان در سـمت راست، در ۱۵درصد مردان و ۱۰/۲درصـد زنان در سـمت چـپ و در ۴۲/۵درصد مردان و ۵۰درصد زنان در هر دو سـمت مشاهده شـد. همچنین نتایج مطالعه نشـان داد که غضروف‌های کروی و استوانه‌ای بیشتر در مردان و غضروف‌های بیضوی بیشتر در زنان دیده می‌شوند.

تأییدیه اخلاقی: پژوهش حاضر توسط کمیته اخلاق سازمان پزشکی قانونی کشور مورد تأیید قرار گرفت.

تضـاد منافع: هیچ‌گونه تعارض منافعی از سوی نویسنده اعلام نشده است.

سهم نویسـندگان: همه نویسندگان سهم یکسانی در این پژوهش داشته‌اند.

منابع مالی: این پژوهش توسـط سازمان پزشکی قانونی کشور مورد حمایت مالی قرار گرفته است.

References

1. Emre E, Akkoc R, Ogeturk M. Prevalence and distribution of triticea cartilage. Folia Morphol. 2021. doi: 10.5603/FM.a2020.0153.
2. Wilson I, Stevens J, Gnanandandan J, Nabeebaccus A, Sandison A, Hunter A. Triticea cartilage: the forgotten cartilage. Surgical and Radiologic Anatomy. 2017;39(10):1135-41. doi: 10.1007/s00276-017-1841-z.
3. Tubbs RS, Dixon JF, Loukas M, Shoja MM, Cohen-Gadol AA. Relationship between the internal laryngeal nerve and the triticea cartilage: a potentially unrecognized compression site during anterior cervical spine and carotid endarterectomy operationsOper Neurosurg. 2010;66(suppl_2):ons187-ons90. doi: 10.1227/01.NEU.0000369647.44961.87.
4. Rabia k, Fazliogullari z, Kelesoglu ks, Koplay m, Karabulut ak. Prevalence and clinical significance of the triticea cartilage. Anatomy.14(2):97-101. doi: 10.2399/ana.20.762981.
5. Vatansever A, Demiryürek D, Tatar i, Özgen B. The triticeous cartilage—redefining of morphology, prevalence and function. Folia Morphol. 2018;77(4):758-63.
6. Pinheiro J, Cascallana JL, de Abajo BL, Otero JL, Rodriguez-Calvo MS. Laryngeal anatomical variants and their impact on the diagnosis of mechanical asphyxias by neck pressure. Forensic Sci Int. 2018;290:1-10. doi: 10.1016/j.forsciint.2018.06.019.
7. Shastry SP, Sham E, Kumar N, Kumar V. Calcified triticeous cartilage in cone beam computed tomography: A radiographic observation. Oral Surg Oral Med Oral Pathol Oral Radiol. 2020;6(4):208-11. doi: 10.18231/j.jooo.2020.045.
8. Alqahtani E, Marrero DE, Champion WL, Alawaji A, Kousoubris PD, Small JE. Triticeous cartilage CT imaging characteristics, prevalence, extent, and distribution of ossification. Otolaryngology--Head and Neck Surgery. 2016;154(1):131-7. doi: 10.1177/0194599815615350.
9. Di Nunno N, Costantinides F, Bernasconi P, Lombardo S. Radiographic magnification in the diagnosis of traumatic lesions of the hyoid-larynx complex. International journal of legal medicine. 1997;111(1):38-42. doi: 10.1007/s004140050109.
10. Senanayake S. Prevalence and features of triticea cartilage in an autopsy sample of tertiary care hospital in Sri Lanka. Medico-Legal Journal of Sri Lanka. 2015;2(1). doi: 10.4038/mljsl.v2i1.7305.

[Downloaded from sjfm.ir on 2026-11-29]