journal homepage: www.sjfm.ir

Iranian Journal of Forensic Medicine

Iran J Forensic Med. 2024 Jan; 29(4):198-214 Volume 29, Issue 4, Winter 2024 Review Article

A Review of Brain MRI Findings in Gender Identity Disorder Individuals

Reza Hajmanouchehri[1] **MD, Azar Tabesh**[1*] **PhD**

[1] Legal Medicine Research Center, Iranian Legal Medicine Organization, Tehran, Iran

***Correspondence to:** Azar Tabesh, Email: tabeshazar@yahoo.com

ARTICLE INFO

Article history:

Received: August 14, 2023
Accepted: November 26, 2023
Online Published: December 31, 2023

Keywords:
Gender identity disorder
Magnetic resonance imaging
Brain

HIGHLIGHTS

1. The volume of gray matter and the surface area of the brain patterns of women and men are different from each other, and men have more volume of gray matter and surface area than women.
2. While direct genetic influences can influence sexual brain differentiation without the involvement of sex hormones, it is assumed that the brain organization that forms gender identity is dependent on hormonal influences during fetal development.

ABSTRACT

Gender identity disorder describes the condition when a person identifies with a gender different from the birth-assigned sex. The cause of this disorder is still unknown, but it is believed that biological variables can play a role in its creation and development. The diagnosis of this disorder is currently based on interviews and clinical criteria, but the presence of biological evidence, especially since it is anatomically and objectively visible, is very effective in confirming the diagnosis and facilitating treatment and patient support. Therefore, the purpose of this study is to review the findings of brain magnetic resonance imaging (MRI) of these patients to obtain a specific brain pattern so that in the future, this disorder can be identified and treated more accurately using this knowledge. The results of this study show that there has been very little research, and in some cases, if an experiment is repeated, contradictory results have been obtained. This is because in these studies, analyzes were done without considering confounding factors and with small sample sizes. Therefore, to achieve a specific pattern of brain morphology changes related to this disorder, there is a need for wider and more comprehensive studies.

How to cite: Hajmanouchehri R, Tabesh A. A review of brain MRI findings in gender identity disorder individuals. Iran J Forensic Med. 2024;29(4):198-214.

[Downloaded from sjfm.ir on 2026-11-29]

Copyright © 2024 The Author(s); Published by Legal Medicine Research Center. This is an open-access article distributed under the terms of the Creative Commons Attribution License (http://creativecommons.org/licenses/by/4.0), which permits unrestricted use, distribution, and reproduction in any medium, provided the original work is properly cited.

www.sjfm.ir

مجله
پزشکی قانونی ایران

مرکز تحقیقات پزشکی قانونی

دوره ۲۹، شماره ۴، زمستان ۱۴۰۲، صفحات ۱۹۸ تا ۲۱۴

مقاله مروری

مروری بر یافته‌های MRI مغزی در افراد دارای اختلال هویت جنسی

رضا حاج‌منوچهری[۱] MD، آذر تابش[۱*] PhD

[۱] مرکز تحقیقات پزشکی قانونی، سازمان پزشکی قانونی کشور، تهران، ایران

*نویسنده مسئول: آذر تابش، پست الکترونیک: tabeshazar@yahoo.com

اطلاعات مقاله

تاریخچه مقاله:
دریافت: ۱۴۰۲/۰۵/۲۳
پذیرش: ۱۴۰۲/۰۹/۰۵
انتشار برخط: ۱۴۰۲/۱۰/۱۰

واژگان کلیدی:
اختلال هویت جنسی
تصویربرداری رزونانس مغناطیسی
مغز

چکیده

اختلال هویت جنسی وضعیتی است که یک فرد با جنسیتی متفاوت از جنسیت تعیین‌شده در بدو تولد شناسایی می‌شود. علت این اختلال همچنان ناشناخته است، اما تصور می‌شود متغیرهای بیولوژیکی می‌توانند در ایجاد و توسعه آن نقش داشته باشند. تشخیص این اختلال در حال حاضر بر پایهٔ مصاحبه و معیارهای بالینی است اما وجود شواهد بیولوژیکی به‌ویژه ازآن‌جهت که آناتومیک و به‌صورت عینی قابل‌مشاهده هستند، برای تأیید تشخیص و تسهیل درمان و حمایت از بیمار بسیار مؤثر است. لذا هدف از این مطالعه بررسی مروری یافته‌های تصویربرداری رزونانس مغناطیسی (MRI) مغزی این افراد برای به دست آوردن یک الگوی مغزی خاص است تا در آینده بتوان با استفاده از این دانش این اختلال را به‌طور دقیق‌تری شناسایی و درمان نمود. نتایج این مطالعه نشان می‌دهد مطالعات صورت گرفته بسیار اندک بوده و در بعضی موارد در صورت تکرار یک آزمایش نتایج متناقضی حاصل‌شده است. این بدان جهت است که در این مطالعات، تحلیل‌ها بدون توجه به عوامل مخدوش‌کننده و با حجم نمونه‌های کوچک صورت گرفته است. لذا برای دستیابی به یک الگوی مشخص از تغییرات مورفولوژی مغز مرتبط با این اختلال نیاز به مطالعات گسترده‌تر و جامع‌تری وجود دارد.

نکات ویژه

۱- حجم ماده خاکستری و مساحت سطح الگوهای مغزی زنان از مردان از یکدیگر متفاوت بوده و مردان دارای حجم ماده خاکستری و مساحت سطح بیشتری نسبت به زنان هستند.
۲- درحالی که تأثیرات ژنتیکی مستقیم م یتوانند بر تمایز مغز جنسی بدون دخالت هورمو نهای جنسی تأثیر بگذارد، فرض بر این است که سازما ندهی مغزی که هویت جنسیتی را تشکیل م یدهد به تأثیرات هورمونی در طول رشد جنین وابسته است.

مقدمه

اختلال هویت جنسی یا به‌اصطلاح تراجنسیتی وضعیتی را توصیف می‌کند که یک فرد با جنسیتی متفاوت از جنسیت تعیین‌شده در بدو تولد شناسایی می‌شود (۱). برعکس، افراد سالم یا سیسجندر که ناسازگاری جنسیتی را تجربه نمی‌کنند و هویت یا بیان جنسیتی آن‌ها با جنسیتی که با آن متولد شده‌اند مطابقت دارد (۲).

اگرچه واژه‌های جنس و جنسیت اغلب به‌جای یکدیگر در گفتار رایج استفاده می‌شوند، اما در پژوهش‌ها بایستی بین این دو واژه تمایز قائل شد. جنس به خصوصیات بیولوژیکی و فیزیولوژیکی یک فرد اشاره دارد، درحالی‌که واژه جنسیت به شناسایی روانشناختی فرد به‌عنوان مرد یا زن و نقش اجتماعی اختصاص داده شده به وی اشاره داشته که بر تأثیرگذاری اجتماعی و فرهنگی تأکید دارد. لذا به دلیل این ناهماهنگی جنسیت روانی و جنس بیولوژیکی، افراد دارای اختلال هویت جنسی اغلب سعی می‌کنند شبیه جنسیت ترجیحی شوند و بسیاری از آن‌ها تحت درمان جایگزینی هورمون (HRT) و جراحی تغییر جنسیت (SRS) قرار می‌گیرند (۱).

مطالعات جمعیتی اخیر میزان شیوع اختلال هویت جنسی را ۴/۶ نفر در هر صد هزار نفر تخمین می‌زند (۳). در ایران در سال ۱۴۰۱ حدود ۸۷۳ نفر (۶۱۱ نفر زن و ۲۶۲ نفر مرد) جهت تشخیص این اختلال به سازمان پزشکی قانونی کشور مراجعه نمودند.

[Downloaded from sjfm.ir on 2026-11-29]

به دلیـل پذیرش عمومی پایین اجتماعی در بسـیاری از فرهنگ‌ها، بسـیاری از افراد با اختلال هویت جنسـی از پریشـانی روانی شـدید رنج می‌برند (۵،۴). به نظر می‌رسد میـزان اختلالات روانپزشـکی در این افراد در مقایسـه با جمعیت عمومی بیشـتر باشـد کـه اختـلالات عاطفی و اضطرابی شایع‌ترین آن‌ها هستند (۵-۷). بااین‌حال، اختلال هویت جنسـی لزوماً با مشکلات روان‌پزشکی همراه نیست و فرض بر این اسـت که این مشـکلات عمدتـاً در نتیجه پریشـانی روانی-اجتماعـی تجربه شـده رخ می‌دهند (۸). علت این اختلال همچنان ناشناخته است، اما تصور می‌شود متغیرهای بیولوژیکی می‌توانند در توسـعه آن نقش داشته باشند (۹،۱۰).

مطالعـات متعدد تصویربرداری عصبـی وجود دارد که نشـان می‌دهد مورفومتری مغز بیـن دو جنس زن و مرد متفاوت اسـت. بسـیاری از نتایج این مطالعـات از روش تصویربرداری تانسور انتشـار (DTI) و بررسی پارامترهایی چون کسـر ناهمسانگردی (FA) و انتشـار محوری (AD)، انتشـار شـعاعی (RD) و میانگین انتشـار (MD) حاصل شده است. مطالعات نشـان داده است که (AD) مربوط به یکپارچگی آکسون است و (RD) نسبت به تغییرات میلین حساس است (۱۱،۱۲)؛ اما پارامتری که به تغییرات رشدی و اختلالات پاتولوژیکی در دانسیته، اندازه و میلینیزاسیون آکسون‌ها و انسجام فیبرها در یک وکسل حساس است،(FA) است که شاخصی برای ارزیابی یکپارچگی ساختاری ماده سفید محسوب می‌شود (۱۳).

ایـن تفاوت‌ها هم در حجم کل مغـز و هم در چندین سـاختار جنس دوشـکلی وجود دارد. این یک یافته ثابت شده است که حجم مطلق مغز در مردان از زنان حتی پس از اصلاح اندازه بدن (۱۴) بیشتر است (۱۵،۱۶).

به‌عنـوان نمونه اینانو و همـکاران (۲۰۱۱) در نمونه‌ای متشکل از ۸۵۷ فرد سـالم نشان دادند که (FA) و (AD) در مردان در مناطق مختلف مغز بالاتر اسـت، درحالی‌که (RD) در مناطـق مختلف مغز زنان بالاتر اسـت (۱۷). همچنین در این زمینه یک مطالعه برجسـته در سال ۱۹۹۵ مستند کـرد که تفاوت‌هایی در اندازه بخشـی از مـدار مغز قدامی (به‌عنوان‌مثال، هسته بستر نوار انتهایی) بین مردان و زنان سـالم وجود دارد به‌طوری‌که حجم آن در مردان نسبت به زنان بیشـتر اسـت (۲۳). بااین‌حال، زنان ماده خاکستری بیشـتری دارند، درحالی‌که مردان نسـبت بیشتری از ماده سفید دارند (۲۴،۱۵). اگرچه ساختارهای دوشکلی جنسی مغـز با تفاوت‌هـای هورمونی بین جنس‌ها در طول رشـد جنین (۱۸)، بلوغ (۱۹)، یا بزرگسـالی (۲۰) مرتبط اسـت، مکانیسـم‌های بیولوژیکی خاص زیربنای این تفاوت‌ها باید تعیین شوند.

بر اساس تئوری فعال‌سازی، تأثیرات هورمونی در اواخر دوران پیـش از تولد و رشـد اولیه مغز پـس از تولد، تأثیر جنسی مغز را تعیین می‌کنند. اعتقاد بر این است که وجود یا عدم وجود تستوسـترون در نیمه دوم بارداری، مغز ما را به ترتیب به سمت مرد یا زن شکل می‌دهد اگرچه تأثیرات ژنتیکی مستقیم می‌تواند بر تمایز مغز جنسی بدون دخالت هورمون‌های جنسـی تأثیر بگذارد، فرض بر این اسـت که سـازمان‌دهی مغزی که هویت جنسیتی را تشکیل می‌دهد به تأثیرات هورمونی در طول رشد جنین وابسته است (۲۱). عـلاوه بر این، ازآنجایی‌که تمایز مغز از نظر جنسـی به‌طور موقت از تمایز جنسـی اندام تناسلی متمایز می‌شود، هر دو فرآیند می‌توانند به‌طور مسـتقل تحت تأثیر قرار گیرند که ممکن است منجر به تراجنسیتی شود (۲۲).

لذا در اینجا این سؤال مطرح می‌شود که آیا هویت روانی تراجنسـیتی‌ها در آناتومی و یا عملکرد مغز آن‌ها منعکس می‌شود یا خیر. البته هم آنالیزهای تشریحی پس از مرگ و هم مطالعات تصویربرداری عصبی درون تنی به تفاوت‌های سـاختاری بین افراد تراجنسـیتی و افراد گـروه کنترل در چندیـن نواحی مغز، به‌ویژه در آن‌هایی که از نظر جنسـی دوشکلی هستند، اشـاره‌کرده‌اند (۲۵،۲۶،۲۷،۲۸). لذا این مسئله این سؤال را مطرح می‌کند که آیا وزن یا حجم کلی مغز و آناتومی ساختارهای خاص افراد تراجنسیتی به جنس زمان تولدشـان نزدیک‌تر است یا جنس ترجیحی و یا بهتر بگوییم در حد وسط این دو است؟

[Downloaded from sjfm.ir on 2026-11-29]

هیچ مطالعه مستقیمی برای مقایسه وزن کل مغز افراد تراجنسیتی و افراد سالم به‌عنوان گروه کنترل وجود ندارد، اما به نظر می‌رسد وزن مغز تراجنسیتی‌ها بین مردان و زنان قرار دارد (۲۳،۲۵). به‌عنوان‌مثال کورث و همکاران (۲۰۲۲) با یک روش طبقه‌بندی چند متغیره توسعه‌یافته (که تخمین احتمالی پیوسته و نه دوتایی را برای مردانه یا زنانه بودن مغزها ارائه می‌دهد) به این مسئله که مغز زنان تراجنسیتی بین مردان و زنان سالم قرار دارد، اشاره کردند (۵۷).

مطالعات متعددی ویژگی‌های مورفومتریک افراد تراجنسیتی و گروه کنترل را از نظر الگوهای ماده خاکستری و سفید و ضخامت کورتیکال مقایسه کرده‌اند که در بخش‌های زیر ارائه می‌شوند. اگرچه تعداد این مطالعات اندک است، اما بیشترین بخش از مطالعات در این زمینه تحقیقاتی را تشکیل می‌دهند. البته به‌طورکلی، یافته‌های مربوط به تفاوت‌های ساختاری مغز بین افراد مستقل و تراجنسیتی بسیار ناهمگن است و در بسیاری از موارد به دلیل عوامل مخدوش‌کننده مانند گرایش جنسی، عوامل ژنتیکی، عوامل هورمونی و حجم نمونه‌های کوچک تفسیر آن‌ها دشوار است (۲۹).

ماده سفید

بعضی از مطالعات انجام شده نشان می‌دهد بین ترکت‌های ماده سفید مغز افراد دارای اختلال هویت جنسی و افراد فاقد اختلال تفاوت-هایی وجود دارد. این ترکت‌های شامل کورپوس کالازوم ، سینگولوم ، فاسیکلوس طولی فوقانی ، فاسیکولوس فرونتال-اکسیپیتال تحتانی و مسیر قشری نخاعی و فورسپس مینور است.

این نتایج در برخی مطالعات با استفاده از روش تصویربرداری تانسور انتشار (DTI) و بررسی پارامترهایی مثل کسر ناهمسانگردی (FA) که شاخص انسجام ماده سفید و سازمان‌دهی آکسونی است، صورت گرفته است. البته در بعضی دیگر از مطالعات این نتایج نقض شده است؛ فلذا به‌طورکلی می‌توان گفت بین مطالعاتی که تاکنون در خصوص تفاوت ماده سفید میان افراد دارای اختلال هویت جنسی و افراد فاقد اختلال صورت گرفته پیوستگی لازم وجود ندارد.

احتمالاً اولین مطالعه در مورد تفاوت‌های آناتومیکی بین تراجنسی‌ها و مردان و زنان سالم به‌عنوان گروه کنترل توسط ایموری و همکاران (۱۹۹۱) و بر کورپوس کالازوم انجام شده است که البته آن‌ها هیچ تفاوت قابل‌توجهی در شکل اسپلنیوم کورپوس کالازوم بین دو جنس زن و مرد سالم و افراد دارای اختلال هویت جنسی در تصاویر MRI پیدا نکردند (۳۰).

کورپوس کالازوم بزرگترین مسیر اتصال ساختار ماده سفید در مغز انسان است که دو نیمکره مغزی را به‌صورت هموتوپیکال و هتروتوپیکال متصل می‌کند و اطلاعات بین دو نیمکره از طریق آن منتقل می‌شود. این فرضیه وجود دارد که کورپوس کالازوم و زیربخش‌های خاص این ساختار از نظر اندازه و شکل در دو جنس زن و مرد متفاوت باشند که البته یافته‌ها در این خصوص بسیار متناقض هستند (۳۳،۳۲،۳۱).

به‌عنوان‌مثال برخلاف ایموری و همکاران (۱۹۹۱)، یوکوتا و همکاران (۲۰۰۵) شکل کورپوس کالازوم را در صفحه میانی ساژیتال در MRI با استفاده از توصیفگرهای فوریه مدل‌سازی نموده و با استفاده از ماشین‌های بردار پشتیبان خطی با حاشیه نرم، یک پارامتر را در مدل پیدا کرده که مقدار آن پارامتر با دقت تقریباً ۷۴ درصد بین مردان و زنان عادی متفاوت است. علاوه بر این، آن‌ها نشان دادند که مقدار این پارامتر برای افراد دارای اختلال هویت

جدول ۱- مقایسه میانگین دسته‌ای از ناهمسانگردی کسری در چهار فاسیکول که تفاوت‌های جنسی را نشان می‌دهند

Superior longitudinal fasciculus(anterior; right)	فاسیکلوس طولی فوقانی (قدامی؛راست)	FC<FtM<MC
Superior longitudinal fasciculus(posterior; right)	فاسیکلوس طولی فوقانی (خلفی؛راست)	FC<FtM=MC
Forceps minor(right)	فورسپس مینور	FC<FtM<MC
Corticospinal tract(right)	مسیر قشری نخاعی	FC<FtM<MC

منبع: رامتی و همکاران (۲۰۱۱)

[Downloaded from sjfm.ir on 2026-11-29]

جنسی مرد به زن (MtF) و زن به مرد (FtM) به جنسیت ذهنی آن‌ها نزدیک‌تر است تا به جنسیت فیزیکی (۳۴).

پل و همکاران (۲۰۰۶) و ساویک و آرور (۲۰۱۱) نیز در مطالعات خود هیچ تفاوتی در حجم ماده سفید بین دو جنس زن و مرد و افراد دارای اختلال هویت جنسی در تصاویر MRI پیدا نکردند (۳۵،۳۶).

FA در زنان نسبت به مردان کنترل راست فاسیکلوس طولی فوقانی (SLF) در قسمت خلفی (A) و قسمت قدامی (B) کمتر است. زنان گروه کنترل نیز مقادیر کمتری از FA مردانه را در فورسپس مینور (C) و دستگاه قشر نخاعی (D) نشان می‌دهند. اسکلت گروهی مورداستفاده برای مطالعه تضاد بین گروهی سبز است. رنگ قرمز، خوشه‌های کاهش معنی‌دار FA را در زنان نسبت به مردان کنترل نشان می‌دهد.

اما رامتی و همکاران (۲۰۱۱) در دو مطالعه جداگانه که از داده‌های تصویربرداری تانسور انتشار (DTI) برای ارزیابی ناهمسانگردی کسری (FA) فیبرهای ماده سفید در افراد دارای اختلال هویت جنسی، مردان سالم MC و زنان سالم FC گروه کنترل استفاده می‌شد موارد دیگری را گزارش نمودند. در این مطالعه هر دو دسته از تراجنسیتی‌ها MtF و FtM مورد بررسی قرار گرفتند که همگی به گرایش‌های همجنس‌گرایانه و عدم انطباق جنسیتی اعتراف کرده بودند (۲۷،۲۸).

آن‌ها در مطالعه اول که مقایسه الگوی ماده سفید در تراجنسیتی های FtM قبل از شروع درمان هورمونی با افراد بدون اختلال جنسی بود با تحلیل کل مغز با روش آمار مکانی مبتنی بر ترکت (TBSS) نشان دادند که در مردان گروه کنترل مقادیر FA به‌طور قابل‌توجهی بالاتر از زنان گروه کنترل در قسمت‌های قدامی و خلفی فاسیکلوس طولی فوقانی راست، فورسپس مینور و مسیر قشری نخاعی است (شکل ۱).

همچنین در FtM ها مقادیر FA بیشتری در قسمت قدامی

▼ جدول ۲- مقایسه میانگین دسته‌ای از ناهمسانگردی کسری در شش فاسیکول که تفاوت‌های جنسی را نشان می‌دهند

Superior longitudinal fasciculus(anterior; right)	فاسیکلوس طولی فوقانی (قدامی:راست)	FC<FtM<MC
Superior longitudinal fasciculus(right)	فاسیکلوس طولی فوقانی (راست)	FC<MtF<MC
Forceps minor(right)	فورسپس مینور	FC<MtF<MC
Inferior frontooccipital fasciculus (right)	فاسیکولوس فرونتال-اکسیپیتال تحتانی	FC<MtF<MC
Superior longitudinal fasciculus(Left)	فاسیکلوس طولی فوقانی (چپ)	FC<MtF<MC
Corticospinal tract(right)	مسیر قشری نخاعی	FC<MtF<MC
Cingulum	سینگولوم	FC<MtF<MC

منبع: رامتی و همکاران (۲۰۱۱)

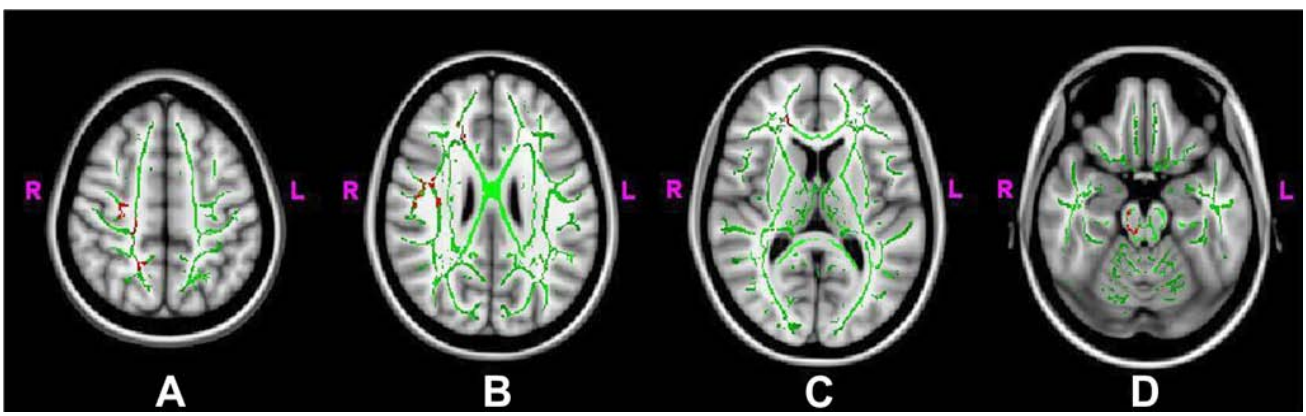

FA در زنان نسبت به مردان کنترل راست فاسیکلوس طولی فوقانی (SLF) در قسمت خلفی (A) و قسمت قدامی (B) کمتر است. زنان گروه کنترل نیز مقادیر کمتری از FA مردانه را در فورسپس مینور (C) و دستگاه قشر نخاعی (D) نشان می‌دهند. اسکلت گروهی مورداستفاده برای مطالعه تضاد بین گروهی سبز است. رنگ قرمز، خوشه‌های کاهش معنی‌دار FA را در زنان نسبت به مردان کنترل نشان می‌دهد.

▲شکل ۱- نقشه تفاوت‌های جنسی ناهمسانگردی کسری (AF) [۲۷]

[Downloaded from sjfm.ir on 2026-11-29]

و فاسیکلوس طولی فوقانی (خلفی، راست)، فورسپس مینور و مسیر قشری نخاعی در مقایسه با زنان (گروه کنترل) وجود دارد؛ اما در مقایسه با مردان (گروه کنترل)، مقادیر FA کمتری را فقط در مسیر قشری نخاعی دارند. این یافته‌ها نشان می‌دهد که قبل از درمان جنسی متقابل هورمونی، ریزساختار ماده سفید فاسیکل‌های انجمنی در ترانس‌های FtM درمان‌نشده بیشتر شبیه افراد با هویت جنسی مشابه است تا افراد با جنس بیولوژیکی یکسان.

رامتی و همکاران (۲۰۱۱) در مطالعه دوم خود که به بررسی الگوی ماده سفید در تراجنسیتی‌های مرد به زن MtF قبل از شروع درمان هورمونی پرداختند نشان دادند که در مردان (گروه کنترل) مقادیر FA به‌طور قابل‌توجهی در فاسیکلوس طولی فوقانی چپ و راست، در فاسیکولوس فروتواکسیپیتال تحتانی راست، سینگولوم چپ، فورسپس مینور و دستگاه قشر نخاعی بیشتر از زنان است؛ اما این مقادیر در تراجنسی‌های MtF بین محدود افراد کنترل زن و مرد قرار می‌گیرد. به جز فاسیکولوس جلویی اکسیپیتال تحتانی (راست)، مقادیر FA تراجنسیتی MtF برای همه فاسیکول‌ها به‌طور قابل‌توجهی با گروه کنترل مرد و زن متفاوت است (شکل ۲).

لذا محققین دو مطالعه فوق به این نتیجه رسیدند که در طول رشد مغز تراجنسیتی‌های MtF برخی از مسیرهای ماده سفید، فرآیند مردانه‌سازی را تکمیل نمی‌کنند. در تراجنسی‌های FtM، نیز الگوی ریزساختار ماده سفید به مردان نزدیک‌تر است که تصور می‌شود که این بخش‌های الیافی مردانه یا به‌طور ناقص زنانه شده‌اند. البته یک اخطار برای مطالعه رامتی و همکاران وجود دارد و آن اینکه این افراد گرایش همجنسگرایانه داشتند؛ بنابراین مشخص نیست گرایش جنسی در این تشخیص تا چه حدی نقش داشته باشد.

جدای از این دو مطالعه صورت گرفته یک مطالعه دیگری توسط کرانز و همکاران (۲۰۱۴) صورت گرفته است که ریزساختار ماده سفید را در افراد دارای اختلال هویت جنسی (هر دو دسته از تراجنسیتی‌ها MtF و FtM درمان‌نشده با هورمون) با تصویربرداری تشدید مغناطیسی با وزن انتشار (DW-MRI) روش آمار مکانی مبتنی بر ترکت (TBSS) و بررسی پارامترهای MD، AD، FA و RD مورد تحلیل قرار دادند (۳۷). نتایج این مطالعه نیز نشان می‌دهد که الگوی ریزساختار ماده سفید در تراجنسیتی‌های FtM و MtF بین زنان و مردان قرار می‌گیرد. زنان با هویت جنسی زنانه و پس‌ازآن زنان با هویت جنسی مردانه (FtM) دارای بالاترین MD بودند. در مردان با هویت جنسی زنانه (MtF) و به دنبال

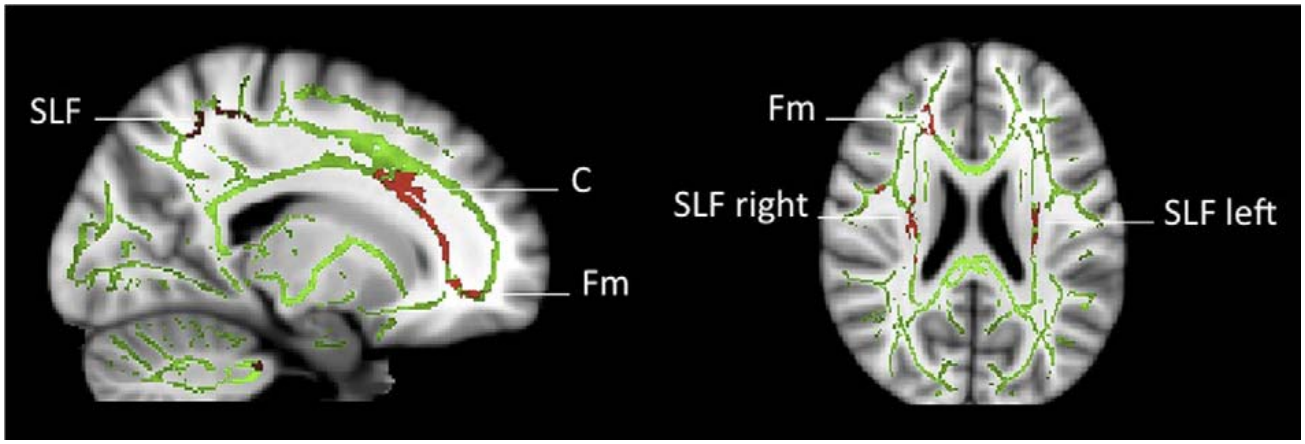

FA به‌طور دوطرفه در زنان گروه کنترل نسبت به مردان گروه کنترل در فاسیکلوس طولی فوقانی (SLF) کمتر است. زنان گروه کنترل نیز مقادیر FA پایین‌تر از مردان گروه کنترل را در فورسپس مینور (Fm) و سینگولوم (C) نشان می‌دهند. اسکلت گروهی مورد استفاده برای مطالعه کنتراست بین گروهی سبز است. رنگ قرمز، خوشه‌های کاهش معنی‌دار FA را در زنان نسبت به مردان گروه کنترل نشان می‌دهد.

▲شکل ۲- نقشه تفاوت‌های جنسی ساژیتال و محوری ناهمسانگردی کسری (AF) [۲۸]

[Downloaded from sjfm.ir on 2026-11-29]

آن مردان با هویت جنسی مرد کمترین MD یافت شد؛ اما در مطالعه آن‌ها هیچ تفاوتی در ناهمسانگردی کسری (FA) در بین افراد دارای اختلال هویت جنسی و گروه‌های کنترل دیده نشد که در نتیجه با نتایج رامتی و همکاران در تضاد است. بااین‌حال، هر دو مطالعه نشان‌دهنده انحراف الگوهای ریزساختار ماده سفید در تراجنسیتی‌ها از جنس بیولوژیکی به سمت مقادیر جنس مورد نظر هستند.

لذا با توجه به کل مطالعات صورت گرفته همچنان به‌صورت قاطع نمی‌توان به یک الگوی خاص جهت ریزساختار ماده سفید در تراجنسیتی‌ها اشاره نمود.

ماده خاکستری

بخش مرکزی هسته بستر الیاف انتهایی (BNST) و سومین هسته بینابینی هیپوتالاموس قدامی (INAH3) دو قسمت از ساختار مغز است که در زنان و مردان متفاوت گزارش شده است. هر دو این ساختارها در مردان بزرگتر از زنان و حاوی نورون‌های سوماتوستاتین بیشتری هستند (۳۹،۳۸). هسته بستر الیاف انتهایی (BNST) یک ساختار لیمبیک پیش‌مغز ناهمگن و پیچیده است که نقش مهمی در کنترل پاسخ‌های خودکار، عصبی غدد درون‌ریز و رفتاری دارد و تصور می‌شود از نزدیک با آمیگدال، هیپوکامپ و قشر پیش فرونتال داخلی مرتبط است (۴۰). سومین هسته بینابینی هیپوتالاموس قدامی (INAH3) نیز یکی از چهار گروه سلولی ناحیه پیش‌اپتیک-قدامی هیپوتالاموس است که در رفتار جنسی و مادری و ترشح گنادوتروپین نقش دارد (۴۱).

به نظر می‌رسد در افراد دارای اختلال هویت جنسی این دو ساختار بیشتر شبیه هویت جنسی مطلوب فرد باشد تا جنسیت فیزیکی وی. اولین مطالعه در این خصوص توسط ژو و همکاران (۱۹۹۵) صورت گرفته است. وی نشان داد که حجم (BNST) در مردان سالم ۴۴ درصد بیشتر از زنان سالم است اما بین مردان دگرجنس‌گرا و مردان همجنس‌گرا از نظر آماری تفاوت معنی‌داری وجود ندارد. از طرفی حجم کمتری از (BNST) در تراجنسیتی‌های MtF یافت شد. اندازه آن تنها ۵۲ درصد از اندازه موجود در مردان سالم گروه کنترل و ۴۶ درصد از مردان همجنس‌گرا بود. البته اگرچه میانگین حجم (BNST) در تراجنسیتی‌ها حتی کمتر از گروه زن بود، البته این تفاوت از نظر آماری معنادار نبود (۲۳).

گارسیا-فالگوئراس و سواب (۲۰۰۸) نیز سومین و چهارمین هسته بینابینی هیپوتالاموس قدامی (INAH4 INAH3) را در ۴۲ نفر (۱۴ مرد سالم گروه کنترل، ۱۱ زن سالم گروه کنترل، ۱۱ فرد MtF، ۱ فرد FtM و ۵ فرد غیرتراجنسیتی که به دلیل سرطان پروستات اخته شده بودند) پس از مرگ بارنگ آمیزی تیونین، نوروپپتید و سیناپتوفیزین مورد بررسی قرار دادند. بارزترین تفاوت‌ها در زیر هسته (INAH3) یافت شد که حجم آن در مقاطع تیونین

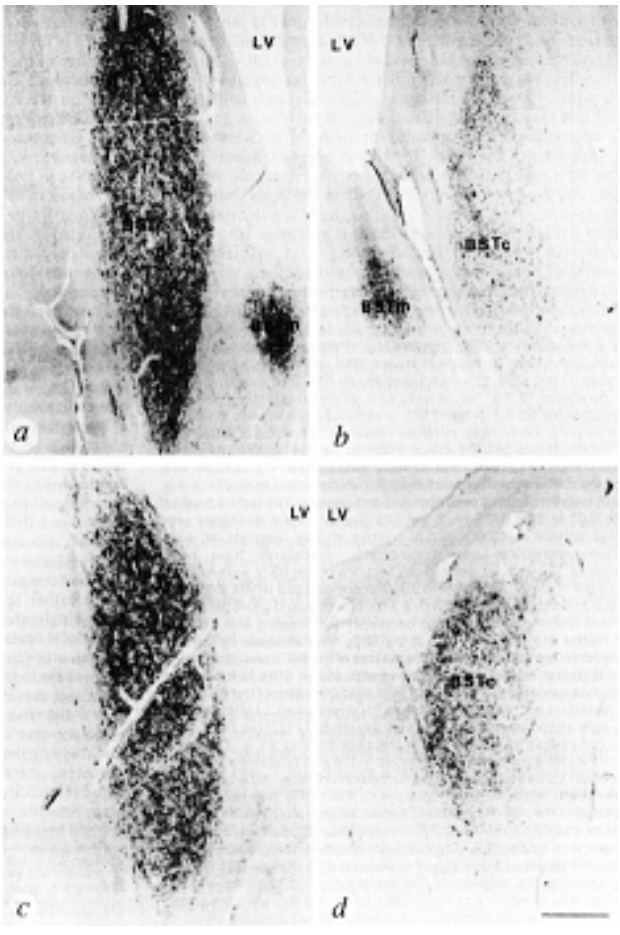

▲شکل ۳- حجم (TSNB) در مرد سالم (a)، زن سالم (b)، مرد همجنس‌گرا (c) و تراجنسیتی مرد به زن (d) بر اساس یافته ژو و همکاران (۵۹۹۱)

[Downloaded from sjfm.ir on 2026-11-29]

در مردان گروه کنترل ۱,۹ برابر بیشتر از زنان بود و حاوی ۲,۳ برابر سلول بود. از طرفی حجم و تعداد نورون‌های (INAH3) در افراد MtF شبیه به زنان گروه کنترل است اما در فرد FtM شبیه به مردان گروه کنترل بود (۲۵).

کرویجور و همکاران (۲۰۰۰) تعداد نورون‌های بیان‌کننده اوماتوستاتین در (BNST) را در ۴۲ نفر تعیین نمودند و دریافتند صرف‌نظر از گرایش جنسی، مردان تقریباً دو برابر زنان نورون سوماتوستاتین دارند. از طرفی تعداد نورون‌ها در (BNST) تراجنسیتی‌های MtF مشابه زنان بود. در مقابل، تعداد نورون یک تراجنسیتی FtM مشابه مردان بود. آن‌ها با مقایسه نتایج با افراد اخته شده دارای سرطان پرستات و وضعیت زنان در پیش و پسا قاعدگی به این نتیجه رسیده بودند که درمان هورمونی یا تغییرات سطح هورمون جنسی در بزرگسالی نمی‌تواند بر تعداد نورون‌های (BNST) تأثیر بگذارد (۲۶).

به گفته نویسندگان، به نظر می‌رسد الگوی مشاهده‌شده مستقل از تغییرات در سطح هورمون‌های جنسی و گرایش جنسی باشد، اما درواقع نمی‌توان به‌طورقطع بیان کرد که آیا این تفاوت‌ها منعکس‌کننده تفاوت‌های اولیه بین افراد دارای اختلال هویت جنسی و افراد سالم است یا ناشی از درمان هورمونی است. لذا این مطالعات باید به‌طور دقیق‌تری صورت گیرد.

پس به‌طورکلی سه مطالعه مذکور بیانگر آن است که در افراد دارای اختلال هویت جنسی MtF، اندازه و تعداد نورون BNST و INAH3 شبیه به زنان کنترل است. ممکن است این وارونگی جنسی در تراجنسیتی‌های FtM نیز وجود داشته باشد، اما ازآنجاکه تاکنون، داده‌ها فقط برای دو نفر در دسترس است بایستی بررسی بیشتری صورت پذیرد.

یکی از سابکورتیکال‌های دیگر پوتامن است. در این خصوص چندین مطالعه در دسترس است. لودرز و همکاران (۲۰۰۹) الگوی کلی ماده خاکستری را در تراجنسیتی‌های MtF گزارش کردند که شبیه مردان سالم کنترل است، آن‌ها با روش تحلیل مبتنی بروکسل (VBA) داده‌های تصاویر تانسور انتشار ۲۴ فرد MtF را با ۳۰ زن و ۳۰ مرد به‌عنوان گروه کنترل مقایسه نموده و نشان دادند که زنان حجم پوتامن بالاتری نسبت به مردان دارند و پوتامن راست تراجنسیتی‌های MtF زنانه شده است، به این معنی که حجم پوتامن آن‌ها به ترتیب در محدوده میانگین زنان و مردان کنترل است (۴۲)

مطالعه ساویک و آرور (۲۰۱۱) نتایج متفاوتی را به همراه داشت آن‌ها هیچ تفاوتی در حجم پوتامن بین هر زنان و مردان گروه کنترل پیدا نکردند؛ اما حجم پوتامن در تراجنسیتی‌های MtF کمتر از مردان و زنان بود. به‌عبارت‌دیگر در مقایسه با هر دو گروه کنترل مرد و زن، در تراجنسیتی‌های MtF حجم ماده خاکستری، در ناحیه‌ای که شکنج زاویه‌ای راست و قسمت خلفی شکنج تمپورال فوقانی و قشر فرونتال اینسولار تحتانی را پوشش می‌دهد، افزایش و حجم ماده خاکستری در پوتامن و تالاموس کاهش یافته است (۳۶).

از طرفی شواهد مطالعه زوبرا-الورزا و همکاران (۲۰۱۳) نشان داد حجم پوتامن (راست) مردان سالم گروه کنترل نسبت به زنان سالم بیشتر است؛ اما FtM ها حجم بیشتری از پوتامن راست نسبت به زنان دارند؛ اما حجم پوتامین راست MtF ها تفاوتی با گروه کنترل مردان ندارد. درنتیجه در FtM ها شواهدی از مردانه شدن پوتامن راست وجود دارد. در سایر بخش‌های خاکستری مانند تالاموس، کودیت، پالیدوم، هیپوکامپ و آمیگدال نیز تفاوتی دیده نشد (۴۳).

مطالعه دیگری توسط فیلینت و همکاران (۲۰۲۰) صورت گرفت که در آن وضعیت پوتامن و اینسولا قبل و بعد از درمان هورمونی در مقایسه با مردان و زنان سالم بررسی شد.

همان‌طور که شکل ۴ نشان می‌دهد حجم اینسولا و پوتامن قبل از درمان هورمونی در MtF ها کمتر از زنان سالم گروه کنترل است درحالی‌که بعد از درمان با هورمون حجم اینسولای راست در MtF ها کاهش یافته و کمتر از زنان سالم گروه کنترل می‌گردد. همچنین حجم پوتامن قبل از درمان هورمونی در MtF ها بیشتر از مردان سالم گروه کنترل است درصورتی‌که بعد از درمان با هورمون حجم

[Downloaded from sjfm.ir on 2026-11-29]

اینسولا و پوتامن در MtF ها کاهش یافته و از مردان سالم گروه کنترل کمتر می‌شود (۵۸).

کلمنس و همکاران (۲۰۲۱) نیز به بررسی وضعیت تالاموس، پوتامن، مخچه، شکنج زاویه‌ای، شکنج پیش‌مرکزی و مقایسه آن بین افراد سالم با افراد دارای اختلال هویت جنسی پرداختند. نتایج آن‌ها نشان می‌دهد که پوتامن (هم پوتامن راست و هم پوتامن چپ) تنها منطقه‌ای است که حجم آن در MtF نسبت به FtM ها و سپس زنان سالم افزایش یافته است (۲۹).

پس همان‌گونه که جدول ۳ نشان می‌دهد حجم پوتامن در FtM ها در محدوده مابین گروه کنترل زنان و مردان قرار دارد اما در خصوص MtF ها یافته‌های بسیار متناقض است. به طوریکه از میان ۵ مطالعه صورت گرفته در دو مطالعه

▼ جدول ۳- مقایسه نتایج مطالعات صورت گرفته در خصوص حجم پوتامن در گروه‌های مختلف جنسی

FC > MtF >MC	لودرز و همکاران (۲۰۰۹)
FC=MC> MtF	ساویک و آرور (۲۰۱۱)
MtF=MC>FtM>FC در خصوص فقط پوتامن راست	زوبرا-الورزا و همکاران (۲۰۱۳)
FC > MtF >MC قبل درمان با هورمون	فیلینت و همکاران(۲۰۲۰)
MtF > MC > FtM>FC	کلمنس و همکاران(۲۰۲۱)

حجم پوتامن در MtF ها در محدوده مابین گروه کنترل زنان و مردان و در دو مطالعه دیگر حجم پوتامن در MtF ها در یکی بالاترین میزان در گروه‌های جنسی و در دیگری در پایین‌ترین میزان در گروه‌های جنسی ذکر شده است و در یک مطالعه با گروه کنترل مردان برابر است.

اما بررسی تغییرات در حجم ماده خاکستری محدود به (INAH3)، (BNST) و پوتامن نمی‌باشد. به‌عنوان‌مثال یکی دیگر از حوزه‌های مورد علاقه در مطالعه اختلال هویت جنسی، شکنج پیش‌مرکزی، محل نمایش سوماتوتوپیک بدن است. مطالعات منظوری و همکاران (۲۰۱۷) نشان داد که حجم این ناحیه بین FtM ها که تستوسترون مصرف نمی‌کنند، مشابه حجم این ناحیه در زنان سالم است (۵۹). خراشاد و همکاران (۲۰۲۱) نیز حجم شکنج پیش‌مرکزی کمتری را در FtM ها نسبت به مردان سالم گزارش می‌کنند (۶۰،۶۱).

یافته‌های لودرز و همکاران (۲۰۰۹) نشان می‌دهد که تنوع ماده خاکستری منطقه‌ای در MtF ها بیشتر شبیه الگوی موجود در مردان است تا زنان. آن‌ها تفاوت‌هایی در حجم ماده خاکستری بین MtF ها و زنان و مردان گروه کنترل در ۲۲ منطقه (۱۲ ناحیه در نیمکره راست و ده

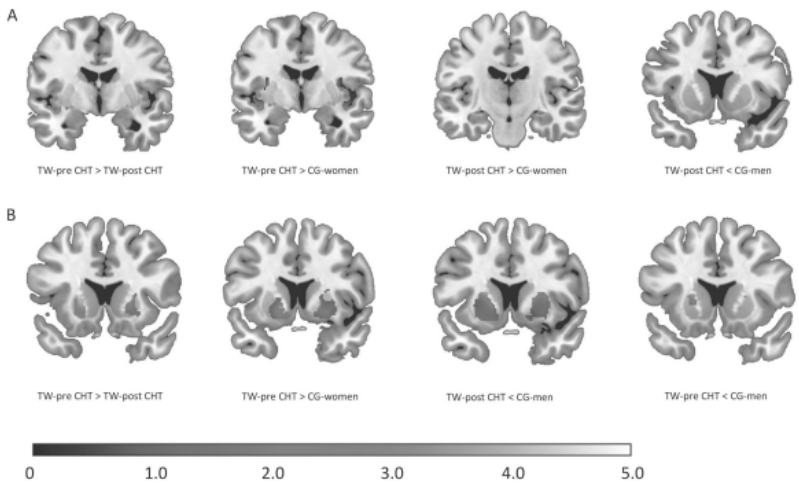

A: تغییرات انسولا بین گروه‌ها (مردان سالم CG-men، زنان سالم CG-women و زنان تراجنسیتی TW یا MtF ها قبل و بعد از درمان هورمونی).
B: تغییرات پوتامن بین گروه‌ها (مردان سالم CG-men، زنان سالم CG-women و زنان تراجنسیتی TW یا MtF ها قبل و بعد از درمان هورمونی).

▲شکل ۴- نتایج تحلیل تک متغیره ماده خاکستری [۵۸]

[Downloaded from sjfm.ir on 2026-11-29]

ناحیه در نیمکره چپ) مانند لوب فرونتال به‌صورت دوطرفه در شکنج فوقانی فورنتال نزدیک به خط وسط، در قطب فرونتال در شکنج اربیتال راست و به‌صورت دوطرفه در سراسر لوب‌های تمپورال اکسیپیتال و خلفی و همچنین در لوب پاریتال، نزدیک سولیکوس داخل پاریتال و نزدیک‌تر به خط وسط (سمت چپ) مشاهده نمودند.

اثرات گروه اضافی بر حجم ماده خاکستری منطقه‌ای به‌صورت ساب پینه‌ای در هر دو نیمکره در خط وسط مغز شناسایی شدند. این نواحی بخشی از عقده‌های قاعده‌ای (هسته کودیت و پوتامن) و سیستم لیمبیک (شکنج سابکالوزال، اجسام پستانی، آمیگدال، تالاموس و هیپوتالاموس) را تشکیل می‌دهند. علاوه بر این، تفاوت‌های گروهی در سطح پایه لوب تمپورال راست و لوب فرونتال چپ نیز وجود داشت. یافته‌ها نشان داد که به‌طورکلی حجم ماده خاکستری در زنان سالم همواره بیشتر از مردان سالم است. همچنین حجم ماده خاکستری در MtF ها هیچ‌گاه کمتر از مردان سالم نمی‌باشد (در مناطقی برابر مردان سالم و در مناطق دیگر بیشتر از مردان سالم می-باشد)(۴۲).

سیمون و همکاران (۲۰۱۳) حجم ماده خاکستری را در ۱۷ تراجنسیتی MtF و FtM و مردان و زنان کنترل مورد تحلیل قرار داده و ۴ خوشه را شناسایی نموده که در آن‌ها حجم ماده خاکستری منطقه‌ای تراجنسیتی‌ها با گروه کنترلی که هویت جنسیتی خود را به اشتراک می‌گذاشتند تفاوت معنی‌داری نداشت، اما با آن‌هایی که جنسیت بیولوژیکی خود را به اشتراک می‌گذاشتند متفاوت بود. به‌عبارت‌دیگر، در ناحیه شکنج اکسیپیتال میانی و تحتانی راست، شکنج دوکی‌شکل و زبانی، شکنج گیجگاهی تحتانی راست، حجم ماده خاکستری منطقه‌ای در آن دسته از افراد که دارای هویت جنسی زنانه بودند (تراجنسیتی‌های MtF و افراد کنترل زن) بیشتر بود. درحالی‌که حجم ماده خاکستری منطقه‌ای در شکنج پیش و پس مرکزی چپ، سینگولیت خلفی چپ، شکنج کلکارین و پرکونوئوس، در افراد دارای هویت جنسی مردانه (تراجنسیتی‌های FtM و افراد کنترل مرد) بیشتر بود. بااین‌حال، اکثریت تفاوت‌های ساختاری بین افراد تراجنسیتی و افراد کنترل به‌جای هویت جنسی، به جنسیت بیولوژیکی وابسته بود (۴۴).

فوکو و همکاران (۲۰۲۲) نیز به شناسایی تفاوت‌های حجم ماده خاکستری ۲۱ فرد FtM و ۲۱ زن سالم دگرجنسگرا که از نظر جنسیت و سن همسان بودند، پرداختند. آن‌ها نشان دادند که FtM ها در مقایسه با زنان سالم، در مناطقی با افزایش حجم ماده خاکستری (مانند شکنج سینگولیت خلفی راست و قطب اکسیپیتال چپ) و در مناطقی با کاهش حجم ماده خاکستری (شکنج میانی تمپورال چپ) مواجه هستند. شکنج سینگولیت خلفی و نواحی اطراف آن ساختارهای خط میانی مغزی نامیده می‌شوند که شامل پردازش خودارجاعی در حوزه‌های عاطفی، صورت و اجتماعی است. ضخامت بیشتر و کم‌فعالی مناطق خط میانی مغز در طول حالت استراحت در FtM ها به‌عنوان نشانگرهای بیولوژیکی برای ادراک ناخوشایند از بدن خود فرض شده است (۴۸).

از طرفی زوبرا-الورزا و همکاران (۲۰۱۳) افزایش ناحیه اکسیپیتال را در زنان تراجنسیتی در مقایسه با مردان سیسجندر نشان داده‌اند. همانند شکنج سینگولیت خلفی، ناحیه پس‌سری نیز در ساختارهای خط میانی مغز درگیر است؛ بنابراین، نواحی سینگولیت و اکسیپیتال خلفی بزرگتر ممکن است از طریق تغییر ادراک بصری در مردان ترنسجندر و همچنین زنان ترنس، به حساسیت به پردازش خود ارجاعی کمک کند (۵۶).

اما یافته‌هایی که به حجم ماده خاکستری در افراد دارای اختلال هویت جنسی تاکنون اشاره شد، مبتنی بر نمونه‌های کوچک بود. تنها مطالعه مولر و همکاران (۲۰۲۱) مبتنی بر یک نمونه بزرگ ۸۰۳ نفری شامل ۲۱۴ FtM، ۱۷۲ MtF، ۲۲۱ مرد دگرجنسگرا سالم MC و ۱۹۶ زن دگرجنسگرا سالم FC صورت گرفته است. در این مطالعه سه معیار اصلی آناتومیکی مورد تحلیل قرار گرفت: (۱) حجم ماده خاکستری (کورتیکال و سابکورتیکال، GMV)، (۲) مساحت سطح کورتیکال (CSA) و (۳) ضخامت کورتیکال (CTh) با استفاده از رویکرد منطقه موردعلاقه (ROI).

[Downloaded from sjfm.ir on 2026-11-29]

برای کاهش تعداد مقایسه‌ها، بر اساس یافته‌های قبلی و بر اساس علایق مطالعاتی خاص بخش‌های محدودی برای بررسی انتخاب شـدند که در مساحت سطح کورتیکال شامل شکنج پاریتال تحتانی، شـکنج پیش‌مرکزی، شـکنج پس مرکزی، شکنج دوکی‌شکل،IFG پارس‌اربیتال،IFG پارس‌اپرکولاریس، IFG پارس‌تریانگولاریـس، شـکنج فرونتـال فوقانـی، قطب فرونتال، شکنج فرونتال میانی منقاری، شکنج فرونتال میانی کودال و اینسـولا اسـت و در حجم ماده خاکسـتری شامل مخچه، بطن، تالاموس، پوتامن و کودیت بودند.

تحلیل‌هـای آماری بـر روی مقادیر میانگیـن برای هر (ROI) نشـان داد که ۵ الگو برای حجم ماده خاکستری و ۴ الگو برای مساحت سطح کورتیکال وجود دارد.

۵ الگو برای حجم ماده خاکستری به شرح زیر است: در الگوی شـماره ۱ (MC>FC= FtM)اسـت یعنی الگوی مغزی (به‌عنوان‌مثـال، در شـکنج پیـش و پس مرکزی، شـکنج فورنتال فوقانی، شکنج پاریتال تحتانی و شکنج دوکی‌شکل) در FtM ها مشابه جنسیت بیولوژیکی زمان تولدشان است و مثل زنان دگرجنسگرا متفاوت از مردان دگرجنسگرا است.

در الگوی شـماره ۲ (MC > FC = MtF = FtM) است یعنی الگـوی مغزی (به‌عنوان‌مثال، در شـکنج منقـاری فرونتال میانـی و تالاموس) در MtF شـبیه به هویت جنسـی آن‌ها اسـت درصورتی‌که در FtM ها شبیه به جنسیت بیولوژیکی زمان تولدشان است.

در الگوی شـماره ۳ (MC > MtF > FC= FtM) اسـت که شـبیه به الگوی ۱ است با این تفاوت که الگوی مغزی MtF بین MC و FC قرار دارد، درحالی‌که FtM ها مشابه جنسیت بیولوژیکی زمان تولدشـان اسـت (به‌عنوان‌مثال اینسولا و پارس‌تریانگولاریس)

در الگـوی شـماره ۴ (MC > FC > FtM) اسـت که نشـان می‌دهـد اندازه‌های آناتومی مغز (به‌عنوان‌مثال، قطب فرونتال، پارس اربیتالیس و شکنج پس مرکزی) در FtM ها حتی نسبت به FC ها پایین‌تر است؛ بنابراین یک فنوتیپ متمایز از هویت جنسیتی و جنسیت بیولوژیکی زمان تولد را نشان می‌دهد.

با توجه به فنوتیپ‌های بالا به‌طور خلاصه می‌توان گفت در حجم ماده خاکسـتری و مساحت سطح الگوهای مغزی زنـان از مردان از یکدیگر متفاوت بوده و مردان دارای حجم ماده خاکسـتری و مساحت سـطح بیشتری نسبت به زنان هستند، علاوه بر آن الگوی مغزی FtM ها به جز در یک مورد مشابه جنسیت بیولوژیکی زمان تولدشان است. درصورتی‌که الگوی مغزی MtF ها در مناطق مختلف ماده خاکسـتری از نظر حجم و مساحت سطح متفاوت بوده و گاهی مورد مشابه جنسـیت بیولوژیکی زمان تولدشـان و گاهی مشابه هویت جنسی‌شان و یا بین این دو قرار دارد (۵۵).

پس به‌طور خلاصه به نظر می‌رسد افراد تراجنسیتی به‌جای و پارس-تریانگولاریس) افراد دارای اختلال هویت جنسـی مشابه جنسیت بیولوژیکی زمان تولدشان است.

۴ الگو برای مساحت سطح کورتیکال به شرح زیر است: مشـابه الگوهای حجم ماده خاکستری، در الگوی شماره ۱ مسـاحت سطح (MC>FC= FtM) اسـت یعنی الگوی مغزی (به‌عنوان‌مثال، شـکنج میانی فرونتـال کودیت) در FtM ها مشابه جنسیت بیولوژیکی زمان تولدشان است.

در الگوی شماره ۲ (MC > FC = MtF = FtM) است یعنی الگوی مغـزی (به‌عنوان‌مثال، در فرونتـال فوقانی، پاریتال تحتانی، منقاری پیشانی میانی، پارس‌اپرکولاریس و شکنج دوکی‌شـکل) در MtF شـبیه به هویت جنسـی آن‌ها است درصورتی‌که در FtM ها شـبیه به جنسیت بیولوژیکی زمان تولدشان است.

در الگوی شـماره ۳ (MC > MtF > FC= FtM) اسـت که شـبیه به الگوی ۱ است با این تفاوت که الگوی مغزی MtF بین MC و FC قرار دارد، درحالی‌که FtM ها مشابه جنسیت بیولوژیکی زمان تولدشان است (به‌عنوان‌مثال اینسولا)

در الگوی شـماره ۴ (MC > FC > FtM) اسـت که نشان می‌دهد اندازه‌های آناتومی مغز (به‌عنوان‌مثال، قطب فرونتال و پـارس اپرکولاریس) در FtM ها حتی نسـبت به FC ها پایین‌تر است. بنابراین یک فنوتیپ متمایز از هویت جنسیتی و جنسیت بیولوژیکی زمان تولد را نشان می‌دهد.

درنهایـت، در الگـوی ۵ (MC= MtF >FC= FtM) اسـت که نشـان می‌دهد الگوی مغـزی (به‌عنوان‌مثال، در مخچه

[Downloaded from sjfm.ir on 2026-11-29]

اینکه صرفاً به سمت هر دو انتهای طیف زن و مرد سوق داده شوند، با فنوتیپ مغزی منحصربه‌فرد خود ظاهر می‌شوند.

یافته‌های مربوط به مخچه نیز کاملاً متناقض است ساویک و آرور (۲۰۱۱) دریافتند که تراجنسیتی‌های MtF نسبت به زنان گروه کنترل ماده خاکستری بیشتری در مخچه دارند (۳۶)، درحالی‌که سیمون و همکاران (۲۰۱۳) دریافتند که تراجنسیتی‌های MtF (و FtM) در مقایسه با گروه کنترل، حجم ماده خاکستری کمتری در مخچه دارند. دلیل یافته‌های متناقض ناشناخته است، اما در هر دو مورد، تفاوت‌ها می‌تواند ناشی از عدم کنترل کافی برای گرایش جنسی شرکت‌کنندگان باشد (۴۹)، زیرا پونستی و همکاران (۲۰۰۷) مشاهده کرده بودند که زنان همجنسگرا ماده خاکستری کمتری در بخش ونترال مخچه نسبت به زنان دگرجنسگرا دارند. البته نتایج مطالعات در مورد تفاوت‌های جنسی مخچه نیز کاملاً متناقض است. بسیاری از مطالعات، نیمکره مخچه بزرگ‌تری را در مردان در مقایسه با زنان گزارش می‌کنند (۵۱،۵۰)، اما هنگام تصحیح اندازه کلی مغز، مطالعاتی وجود دارد که تفاوت جنسیتی را گزارش نمی‌کنند (۵۳،۵۲) یا حتی حجم بالاتر ماده خاکستری را در مخچه زنان گزارش می‌کند (۵۴).

یافته‌های اوحدی و همکاران (۲۰۰۷) نیز بیانگر آن بود که میانگین حجم هستهٔ قرمز در افراد مبتلا به اختلال هویت جنسی کوچکتر از حجم هستهٔ قرمز گروه کنترل است. حجم هستهٔ قرمز و حجم اینترادورال و پارانشیم مغز زنان و مردان تفاوت معناداری داشت درحالی‌که بین حجم هستهٔ قرمز تراجنسیتی مرد و زنان تفاوت معناداری وجود نداشت. از طرفی حجم هستهٔ قرمز تراجنسیتی‌های زن کمتر از مردان سالم بود. مقایسه مساحت کورپوس کالوزوم، حجم مایع مغزی نخاعی، حجم اینترادورال و پارانشیم مغز گروه دارای اختلال هویت جنسی و گروه کنترل حاکی از آن بود که تفاوت‌های موجود کم و از نظر آماری غیرمعنادار است (۶۲).

استارسیویچ و همکاران (۲۰۲۰) نشان دادند که حجم ناحیه مغزی به نام هسته اکومبنس در سمت چپ در گروه تراجنسیتی به‌طور قابل‌توجهی کمتر از گروه کنترل است. همچنین یافته‌ها حاکی از کاهش حجم تالاموس چپ، هیپوکامپ راست و هسته کودیت راست در این گروه نسبت به گروه کنترل است (۶۳).

ضخامت کورتیکال

چهار مطالعه در خصوص ضخامت کورتیکال در افراد دارای اختلال هویت جنسی انجام شده است. مطالعه اول مربوط به لودر و همکاران (۲۰۱۲) است که نشان دادند در تراجنسیتی‌های MTF در مقایسه با مردان سالم (گروه کنترل)، هم در نواحی نیمکره چپ (به‌عنوان‌مثال، قشر فرونتال و اربیتوفرونتال، سولیکوس مرکزی، نواحی پریسیلوین، شکنج پارامرکزی) و هم در نواحی نیمکره راست (شکنج پیش و پس از مرکزی، قشر پاریتال، قشر تمپورال، پرکونئوس، شکنج دوکی‌شکل، زبانی و اربیتوفرونتال) قشرهای ضخیم‌تری وجود دارد (۴۵).

مطالعه بعدی مربوط به زوبرا-الورزا و همکاران (۲۰۱۳) است که یافته‌های آن‌ها نشان می‌داد که اولاً ضخامت کورتیکال زنان سالم گروه کنترل نسبت به مردان سالم در ناحیه فرونتال و پاریتال بیشتر است (قبل از این مطالعه سوول و همکاران ۲۰۰۷ و رزنهان و همکاران ۲۰۱۰ نیز مدعی شده بودند ضخامت کورتیکال در مردان فقط در نواحی کوچکی از ناحیه تمپورال قدامی و اوربیتوفرونتال در نیمکره راست ضخیم‌تر از زنان است که با نتیجه فوق تناقضی ندارد (۴۷،۴۶))، ثانیاً ضخامت کورتیکال در FtM ها بیشتر شبیه زنان گروه کنترل است و نسبت به مردان در ناحیه تمپورال و پاریتال ضخیم‌تر است؛ اما ضخامت کورتیکال MtF ها با زنان گروه کنترل تفاوتی ندارد، اما نسبت به مردان سالم گروه کنترل در نواحی اوربیتوفرونتال، اینسولار و پس‌سری داخلی ضخیم‌تر است. پس به‌طورکلی یافته‌ها حاکی از آن است که ضخامت کورتیکال در FtM ها دارای الگوی هستند که بیشتر با جنسیت بیولوژیکی آن‌ها مطابقت دارد؛ اما در MtF ها نشانه‌هایی از زنانه شدن ضخامت کورتیکال وجود دارد (۴۳).

یافته‌های منظوری و همکاران (۲۰۱۷) که با استفاده از

[Downloaded from sjfm.ir on 2026-11-29]

اطلاعات ۲۸ FtM و ۷۸ مرد و زن سالم به‌عنوان گروه کنترل انجام شد بیانگر آن بود که ضخامت کورتیکال در زنان سالم در قسمت شکنج دوکی‌شکل چپ و قشر اکسیپیتال جانبی، در پرکونوئوس چپ و بخشی از قشر پاریتال فوقانی چپ و در قشر پاریتال فوقانی راست شامل بخشی از شکنج پس‌مرکزی بیشتر از مردان سالم است. همچنین نتایج مشاهدات حاکی از آن بود که در FtM ها قشر میانی فرونتال، پیش کونوئال-آهیانه و زبانی ضخیم‌تر از گروه کنترل مرد و زن است درحالی‌که در مناطقی که تفاوت‌های جنسی آناتومیکی میان زنان و مردان سالم وجود داشت، FtM از الگوهای جنسیتی زمان تولد پیروی می‌کردند. همچنین در FtM ها اتصالات عملکردی ضعیف‌تری در سینگولیت قدامی پریجنوال تا قشر اینسولار و محل اتصال جداری تمپورو در مقایسه با هر دو گروه کنترل گزارش گردید (۵۹).

در مطالعه دیگری که منظوری و همکاران (۲۰۱۹) با استفاده از داده‌های MRI و Rs-Fmri مربوط به ۲۷ نفر MtF، ۴۰ نفر FtM (به‌عنوان گروه‌های مورد) و ۸۰ فرد سالم دگرجنسگرا و ۶۰ فرد همجنس‌گرا (به‌عنوان گروه‌های کنترل) انجام دادند، نشان دادند که پاریتال، اکسیپیتال، نواحی موتور کورتکس و نواحی حرکتی حسی مخ در زنان ضخیم‌تر از مردان است؛ اما کورتکس فوقانی تمپورال در مردان ضخیم‌تر است.

آن‌ها همچنین مشاهده کردند که ضخامت کورتیکال در FtM ها در قسمت پاریتال تفاوت معنی‌داری با مردان سالم گروه کنترل ندارد؛ اما بخش قدامی قشر تمپورال فوقانی چپ آن‌ها ضخیم‌تر از زنان سالم گروه کنترل است (اما نه از مردان). این مسئله حاکی از آن است که ضخامت کورتیکال در FtM ها دارای الگوی مردانه است. از طرفی با بررسی ضخامت کورتیکال MtF ها مشاهده نمودند که کورتکس پاریتال چپ این افراد ضخیم‌تر از مردان سالم گروه است (اما نه از زنان)؛ اما کورتکس فوقانی تمپورال چپ آن‌ها تفاوت معنی‌داری با زنان و مردان سالم گروه کنترل ندارد.

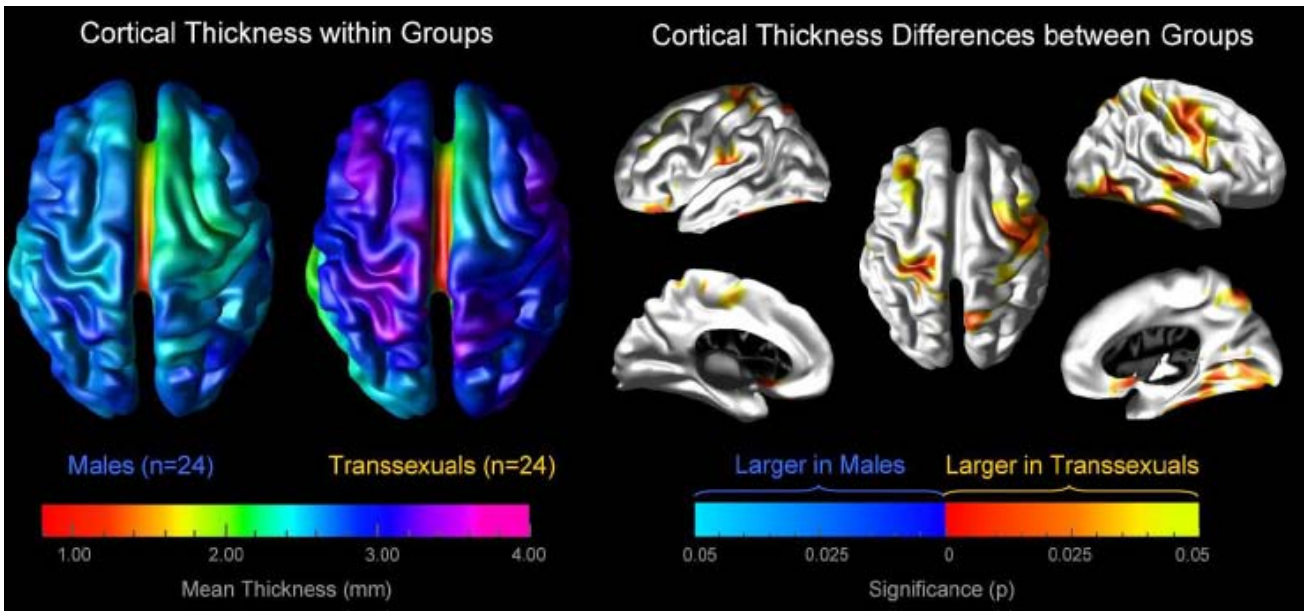

پانل سمت چپ: نقشه‌های مغز میانگین ضخامت قشر مغز را نشان می‌دهد. در تراجنسیتی‌های MTF و در مردان سالم گروه کنترل، به‌طور جداگانه. سطوح مغز با توجه به نوار رنگی که ضخامت آن بر حسب میلی‌متر نشان داده می‌شود، کد رنگی می‌شوند.
پانل سمت راست: نقشه‌های مغز نشان می‌دهند که قشر مغز در تراجنسیتی‌های MTF به‌طور قابل‌توجهی ضخیم‌تر از مردان کنترل است که رنگی شده است.
رنگ خاکستری مناطقی را نشان می‌دهد که هر دو گروه تفاوت معنی‌داری نداشتند. نواحی پینه‌ای، ساب پینه‌ای و مغزمیانی حذف‌شده‌اند.

▲شکل ۵- افزایش ضخامت قشر کورتیکال در تراجنسیتیهای FTM [۵۹]

[Downloaded from sjfm.ir on 2026-11-29]

ایــن نیز بیانگــر آن بود که ضخامت کورتیــکال در MtF ها دارای الگوی زنانه است.

البته این نتیجه زمانی حاصل شد که همجنس‌گراها در گروه کنترل قرار نداشــتند. بــا ورود آن‌ها به تحلیل، نتایج تغییر یافت زیرا خوشــه‌ای که نشــان می‌داد قشر تمپورال فوقانی چپ در FtM ها ضخیم‌تر از زنان اســت، دیگر وجود نداشــت. همچنین با ورود این افراد کورتکس پاریتال MtF ها دیگــر تفاوتی با مردان گروه کنترل نداشــته و ضخامت کورتیکال در شکنج تمپورال فوقانی سمت چپ این افراد با مردان و زنان گروه کنترل تفاوتی نداشت.

از یافته‌های برجســته دیگر این محققین این بود که در هر دو گروه تراجنســیتی، ضخامت سینگولیت قدامی، قشر پیشانی فورنتال و اکسیپیتو-گیجگاهی در مقایسه با زنان و مردان ســالم گروه کنترل به‌طور قابل‌توجهی بیشتر بود که در این نتیجه با ورود همجنس‌گراها به گروه کنترل تغییری حاصل نشد که بیانگر آن بود که این قسمت از مغز مستقل از گرایش جنسی است.

آن‌ها با مقایسه مستقیم بین دو گروه تراجنسیتی دریافتند هیچ تفاوتی در ضخامت کورتیکال لوب‌های جلویی فرونتال داخلی ندارد و ضخیم شــدن لوب فرونتال ویژگی مشترک هر دو جمعیت تراجنســیتی است. تنها تفاوت بین دو گروه تراجنسیتی این بود که قشر اکسیپیتال جانبی چپ و قشر زبانی راست در FtM ضخیم‌تر بود و بنابراین از الگوی جنسیت تعیین‌شــده در هنگام تولد پیروی می‌کرد. در قشر جداری، ضخامت کورتیکول در FtM به‌طور قابل‌توجهی بیشتر از MtF بود که در اینجا نیز از الگوی جنسیت اختصاص داده‌شده در بدو تولد پیروی می‌کند (۴۸).

آخرین مطالعه مربــوط به مولر و همکاران (۲۰۲۱) بود که در آن مطالعه بین ضخامت کورتیکال افراد تراجنسیتی و افراد سالم تفاوت معناداری مشاهده نشد که در تناقض با یافته‌های قبلی بود (۵۵).

با توجه به مطالعات مذکور به نظر می‌رسد ضخامت قشر کورتیکال در بیشــتر نواحی در زنان ســالم بیشتر از مردان سالم است. همچنین شواهد بیشتری در خصوص اینکه در افراد تراجنسیتی MtF دگرجنسگرا ضخامت قشر کورتیکال در بعضی نواحی بیشــتر از مردان ســالم بوده و الگوی زنانه دارد بیشتر است.

نتیجه‌گیری

از اواسط دهه ۱۹۹۰ تاکنون تبلیغات زیادی در خصوص اینکه اختلال هویت جنسی می‌تواند منشأ بیولوژیکی داشته باشد صورت گرفته است. دقیقاً از همان زمان نیز پژوهشگران در ایــن خصوص مطالعات خود را آغاز کرده‌اند. تشــخیص ایــن اختلال در حــال حاضر بر پایهٔ مصاحبــه و معیارهای بالینی است اما وجود شــواهد بیولوژیکی به‌ویژه ازآن‌جهت که آناتومیک و به‌صورت عینی قابل‌مشــاهده هستند، برای تأیید تشــخیص و تســهیل درمان و حمایت از بیمار بسیار مؤثر اســت. لذا این مطالعه جهت بررسی مروری یافته‌های تصویربــرداری رزونانس مغناطیســی MRI مغزی این افراد برای به دست آوردن یک الگوی مغزی خاص صورت گرفت تــا در آینده بتوان با اســتفاده از این دانــش این اختلال را به‌طور دقیق‌تری شناسایی نمود؛ اما همان‌گونه که مشخص اســت این مطالعات بســیار اندک بوده و در بعضی موارد در صورت تکرار یک آزمایش نتایج متناقضی حاصل‌شده است. تصور می‌شــود این بدان جهت اســت که در این مطالعات، تحلیل‌ها بدون توجه به عوامل مخدوش‌کننده مانند گرایش جنسی، عوامل ژنتیکی، عوامل هورمونی و حجم نمونه‌های کوچک صورت گرفته است. لذا برای دستیابی به یک الگوی مشــخص از تغییرات مورفولوژی مغز مرتبط با این اختلال نیاز به مطالعات گسترده‌تر و جامع‌تری وجود دارد.

تشکر و قدردانی: نویسندگان مقاله بر خود لازم می‌داند از سازمان پزشکی قانونی کشور به دلیل همکاری و مساعدت‌های لازم تقدیر و تشکر نمایند.
تأییدیه اخلاقی: موردی برای گزارش وجود ندارد.
تعارض‌منافع: نویسندگان این مقاله اعلام داشتند که هیچگونه تعارض منافعی در قبال این مطالعه وجود ندارد.
سهم‌نویسندگان: رضا حاج منوچهری: نگارش مقاله/پژوهشگر اصلی به میزان ۵۰ درصد؛ آذر تابش: نگارش مقاله به میزان ۵۰ درصد.
منابع‌مالی: هزینه اجرای این پژوهش به‌صورت شخصی پرداخت شده است.

[Downloaded from sjfm.ir on 2026-11-29]

References

1. Smith ES, Junger J, Derntl B, Habel U. The transsexual brain–A review of findings on the neural basis of transsexualism. Neurosci Biobehav Rev. 2015;59:251-66. doi: 10.1016/j.neubiorev.2015.09.008.
2. Kiyar M, Collet S, T'Sjoen G, Mueller SC. Neuroscience in transgender people: an update. Neuroforum. 2020;26(2):85-92. doi: 10.1515/nf-2020-0007.
3. Arcelus J, Bouman WP, Van Den Noortgate W, Claes L, Witcomb G, Fernandez-Aranda F. Systematic review and meta-analysis of prevalence studies in transsexualism. Eur Psychiatry. 2015;30(6):807-15. doi: 10.1016/j.eurpsy.2015.04.005.
4. Auer MK, Höhne N, Bazarra-Castro MÁ, Pfister H, Fuss J, Stalla GK, et al. Psychopathological profiles in transsexuals and the challenge of their special status among the sexes. PLoS One. 2013;8(10):e78469. doi: 10.1371/journal.pone.0078469.
5. Hepp U, Kraemer B, Schnyder U, Miller N, Delsignore A. Psychiatric comorbidity in gender identity disorder. J Psychosom Res. 2005;58(3):259-61. doi: 10.1016/j.jpsychores.2004.08.010.
6. Heylens G, Elaut E, Kreukels BP, Paap MC, Cerwenka S, Richter-Appelt H, et al. Psychiatric characteristics in transsexual individuals: multicentre study in four European countries. Br J Psychiatry. 2014;204(2):151-6. doi: 10.1192/bjp.bp.112.121954.
7. Bockting WO, Miner MH, Swinburne Romine RE, Hamilton A, Coleman E. Stigma, mental health, and resilience in an online sample of the US transgender population. Am J Public Health. 2013;103(5):943-51. doi: 10.2105/AJPH.2013.301241.
8. Hoshiai M, Matsumoto Y, Sato T, Ohnishi M, Okabe N, Kishimoto Y, et al. Psychiatric comorbidity among patients with gender identity disorder. Psychiatry Clin Neurosci. 2010;64(5):514-9. doi: 10.1111/j.1440-1819.2010.02118.x.
9. Cohen-Kettenis PT, Gooren LV. Transsexualism: a review of etiology, diagnosis and treatment. J Psychosom Res. 1999;46(4):315-33. doi: 10.1016/S0022-3999(98)00085-3.
10. Swaab DF. Sexual differentiation of the human brain: relevance for gender identity, transsexualism and sexual orientation. Gynecol Endocrinol. 2004;19(6):301-12. doi: 10.1080/09513590400018231.
11. Budde MD, Xie M, Cross AH, Song SK. Axial diffusivity is the primary correlate of axonal injury in the experimental autoimmune encephalomyelitis spinal cord: a quantitative pixel wise analysis. J Neurosci. 2009;29(9):2805-13. doi: 10.1523/JNEUROSCI.4605-08.2009.
12. Song SK, Sun SW, Ju WK, Lin SJ, Cross AH, Neufeld AH. Diffusion tensor imaging detects and differentiates axon and myelin degeneration in mouse optic nerve after retinal ischemia. Neuroimage. 2003;20(3):1714-22. doi: 10.1016/j.neuroimage.2003.07.005.
13. Tournier JD, Mori S, Leemans A. Diffusion tensor imaging and beyond. Magn Reson Med. 2011;65(6):1532. doi: 10.1002/mrm.22924.
14. Rushton JP, Ankney CD. Whole brain size and general mental ability: a review. Int J Neurosci. 2009;119(5):692-732. doi: 10.1080/00207450802325843.
15. Lüders E, Steinmetz H, Jäncke L. Brain size and grey matter volume in the healthy human brain. Neuroreport. 2002;13(17):2371-4. doi: 10.1097/00001756-200212030-00040.
16. Ruigrok AN, Salimi-Khorshidi G, Lai MC, Baron-Cohen S, Lombardo MV, Tait RJ, et al. A meta-analysis of sex differences in human brain structure. Neurosci Biobehav Rev. 2014;39:34-50. doi: 10.1016/j.neubiorev.2013.12.004.
17. Inano S, Takao H, Hayashi N, Abe O, Ohtomo K. Effects of age and gender on white matter integrity. AJNR Am J Neuroradiol. 2011;32(11):2103-9. doi: 10.3174/ajnr.A2785.
18. Chou KH, Cheng Y, Chen IY, Lin CP, Chu WC. Sex-linked white matter microstructure of the social and analytic brain. Neuroimage. 2011;54(1):725-33. doi: 10.1016/j.neuroimage.2010.07.010.
19. Herting MM, Maxwell EC, Irvine C, Nagel BJ. The impact of sex, puberty, and hormones on white matter microstructure in adolescents. Cereb Cortex. 2012;22(9):1979-92. doi: 10.1093/cercor/bhr246.
20. Witte AV, Savli M, Holik A, Kasper S, Lanzenberger R. Regional sex differences in grey matter volume are associated with sex hormones in the young adult human brain. Neuroimage. 2010;49(2):1205-12. doi: 10.1016/j.neuroimage.2009.09.046.
21. Kranz GS, Hahn A, Kaufmann U, Küblböck M, Hummer A, Ganger S, et al. White matter microstructure in transsexuals and controls investigated by diffusion tensor imaging. J Neurosci. 2014;34(46):15466-75. doi: 10.1523/JNEUROSCI.2488-14.2014.
22. Swaab DF, Garcia-Falgueras A. Sexual differentiation of the human brain in relation to gender identity and sexual orientation. Funct Neurol. 2009;24(1):17-28.
23. Zhou JN, Hofman MA, Gooren LJ, Swaab DF. A sex difference in the human brain and its relation to transsexuality. Nature. 1995;378(6552):68-70. doi:

[Downloaded from sjfm.ir on 2026-11-29]

10.1038/378068a0.
24. CosgroveKP,MazureCM,StaleyJK.Evolvingknowledge of sex differences in brain structure, function, and chemistry. Biol Psychiatry. 2007;62(8):847-55. Doi: 10.1016/j.biopsych.2007.03.001.
25. Garcia-Falgueras A, Swaab DF. A sex difference in the hypothalamic uncinate nucleus: relationship to gender identity. Brain. 2008;131(12):3132-46. doi: 10.1093/brain/awn276.
26. Kruijver FP, Zhou JN, Pool CW, Hofman MA, Gooren LJ, Swaab DF. Male-to-female transsexuals have female neuron numbers in a limbic nucleus. J Clin Endocrinol Metab. 2000;85(5):2034-41. doi: 10.1210/jcem.85.5.6564.
27. Rametti G, Carrillo B, Gómez-Gil E, Junque C, Segovia S, Gomez Á, et al. White matter microstructure in female to male transsexuals before cross-sex hormonal treatment. A diffusion tensor imaging study. J Psychiatr Res. 2011;45(2):199-204. doi: 10.1016/j.jpsychires.2010.05.006.
28. Rametti G, Carrillo B, Gómez-Gil E, Junque C, Zubiarre-Elorza L, Segovia S, et al. The microstructure of white matter in male to female transsexuals before cross-sex hormonal treatment. A DTI study. J Psychiatr Res. 2011;45(7):949-54. doi: 10.1016/j.jpsychires.2010.11.007.
29. Clemens B, Votinov M, Puiu AA, Schüppen A, Hüpen P, Neulen J, et al. Replication of previous findings? Comparing gray matter volumes in transgender individuals with gender incongruence and cisgender individuals. J Clin Med. 2021;10(7):1454. doi: 10.3390/jcm10071454.
30. Emory LE, Williams DH, Cole CM, Amparo EG, Meyer WJ. Anatomic variation of the corpus callosum in persons with gender dysphoria. Arch Sex Behav. 1991;20:409-17. doi: 10.1007/BF01542620.
31. Bishop KM, Wahlsten D. Sex differences in the human corpus callosum: myth or reality? Neurosci Biobehav Rev. 1997;21(5):581-601. doi: 10.1016/S0149-7634(96)00049-8.
32. Ardekani BA, Figarsky K, Sidtis JJ. Sexual dimorphism in the human corpus callosum: an MRI study using the OASIS brain database. Cereb Cortex. 2013;23(10):2514-20. doi: 10.1093/cercor/bhs253.
33. Davatzikos C, Resnick SM. Sex differences in anatomic measures of interhemispheric connectivity: correlations with cognition in women but not men. Cereb Cortex. 1998;8(7):635-40. doi: 10.1093/cercor/8.7.635.
34. Yokota Y, Kawamura Y, Kameya Y. Callosal shapes at the midsagittal plane: MRI differences of normal males, normal females, and GID. In2005 IEEE Engineering in Medicine and Biology 27th Annual Conference 2006 Jan 17 (pp. 3055-3058). IEEE. doi: 10.1109/IEMBS.2005.1617119.
35. Pol HE, Cohen-Kettenis PT, Van Haren NE, Peper JS, Brans RG, Cahn W, Schnack HG, Gooren LJ, Kahn RS. Changing your sex changes your brain: influences of testosterone and estrogen on adult human brain structure. Eur J Endocrinol. 2006;155(Supplement_1):S107-14. doi: 10.1530/eje.1.02248.
36. Savic I, Arver S. Sex dimorphism of the brain in male-to-female transsexuals. Cereb Cortex. 2011;21(11):2525-33. doi: 10.1093/cercor/bhr032.
37. KranzGS,HahnA,KaufmannU,KüblböckM,Hummer A, Ganger S, et al. White matter microstructure in transsexuals and controls investigated by diffusion tensor imaging. J Neurosci. 2014;34(46):15466-75. doi: 10.1523/JNEUROSCI.2488-14.2014.
38. Byne W, Lasco MS, Kemether E, Shinwari A, Edgar MA, Morgello S, et al. The interstitial nuclei of the human anterior hypothalamus: an investigation of sexual variation in volume and cell size, number and density. Brain Res. 2000;856(1-2):254-8. doi: 10.1016/S0006-8993(99)02458-0.
39. Swaab DF. Sexual differentiation of the brain and behavior. Best Pract Res Clin Endocrinol Metab. 2007;21(3):431-44. doi: 10.1016/j.beem.2007.04.003.
40. Crestani CC, Alves FH, Gomes FV, Resstel L, Correa F, Herman JP. Mechanisms in the bed nucleus of the stria terminalis involved in control of autonomic and neuroendocrine functions: a review. Curr Neuropharmacol. 2013;11(2):141-59. doi: 10.2174/1570159X11311020002.
41. Allen LS, Gorski RA. Sex difference in the bed nucleus of the stria terminalis of the human brain. J Comp Neurol. 1990;302(4):697-706. doi: 10.1002/cne.903020402.
42. Luders E, Sánchez FJ, Gaser C, Toga AW, Narr KL, Hamilton LS, et al. Regional gray matter variation in male-to-female transsexualism. Neuroimage. 2009;46(4):904-7. doi: 10.1016/j.neuroimage.2009.03.048.
43. Zubiaurre-Elorza L, Junque C, Gómez-Gil E, Guillamon A. Effects of cross-sex hormone treatment on cortical thickness in transsexual individuals. J Sex Med. 2014;11(5):1248-61. doi: 10.1111/jsm.12491.
44. Simon L, Kozák LR, Simon V, Czobor P, Unoka Z, Szabó Á, et al. Regional grey matter structure differences between transsexuals and healthy

[Downloaded from sjfm.ir on 2026-11-29]

controls—a voxel based morphometry study. PloS One. 2013;8(12):e83947. doi: 10.1371/journal.pone.0083947.
45. Luders E, Sánchez FJ, Tosun D, Shattuck DW, Gaser C, Vilain E, et al. Increased cortical thickness in male-to-female transsexualism. J Behav Brain Sci. 2012;2(3):357. doi: 10.4236/jbbs.2012.23040.
46. Sowell ER, Peterson BS, Kan E, Woods RP, Yoshii J, Bansal R, et al. Sex differences in cortical thickness mapped in 176 healthy individuals between 7 and 87 years of age. Cereb Cortex. 2007;17(7):1550-60. doi: 10.1093/cercor/bhl066.
47. Raznahan A, Lee Y, Stidd R, Long R, Greenstein D, Clasen L, et al. Longitudinally mapping the influence of sex and androgen signaling on the dynamics of human cortical maturation in adolescence. Proceedings of the National Academy of Sciences. 2010;107(39):16988-93. doi: 10.1073/pnas.1006025107.
48. Manzouri A, Savic I. Possible neurobiological underpinnings of homosexuality and gender dysphoria. Cereb Cortex. 2019;29(5):2084-101. doi: 10.1093/cercor/bhy090.
49. Ponseti J, Siebner HR, Klöppel S, Wolff S, Granert O, Jansen O, et al. Homosexual women have less grey matter in perirhinal cortex than heterosexual women. PloS One. 2007;2(8):e762. doi: 10.1371/journal.pone.0000762.
50. Chung SC, Lee BY, Tack GR, Lee SY, Eom JS, Sohn JH. Effects of age, gender, and weight on the cerebellar volume of Korean people. Brain Res. 2005;1042(2):233-5. doi: 10.1016/j.brainres.2005.02.033.
51. Raz N, Gunning-Dixon F, Head D, Williamson A, Acker JD. Age and sex differences in the cerebellum and the ventral pons: a prospective MR study of healthy adults. AJNR Am J Neuroradiol. 2001;22(6):1161-7.
52. Nopoulos P, Flaum M, O'Leary D, Andreasen NC. Sexual dimorphism in the human brain: evaluation of tissue volume, tissue composition and surface anatomy using magnetic resonance imaging. Psychiatry Res. 2000;98(1):1-13. doi: 10.1016/S0925-4927(99)00044-X.
53. Szabó CÁ, Lancaster JL, Xiong J, Cook C, Fox P. MR imaging volumetry of subcortical structures and cerebellar hemispheres in normal persons. AJNR Am J Neuroradiol. 2003;24(4):644-7.
54. Hutchinson S, Lee LH, Gaab N, Schlaug G. Cerebellar volume of musicians. Cereb Cortex. 2003;13(9):943-9. doi: 10.1093/cercor/13.9.943.
55. Mueller SC, Guillamon A, Zubiaurre-Elorza L, Junque C, Gomez-Gil E, Uribe C, et al. The neuroanatomy of transgender identity: Mega-analytic findings from the ENIGMA transgender persons working group. J Sex Med. 2021;18(6):1122-9. doi: 10.1016/j.jsxm.2021.03.079.
56. Fukao T, Ohi K, Shioiri T. Gray matter volume differences between transgender men and cisgender women: A voxel-based morphometry study. Aust N Z J Psychiatry. 2022;56(5):535-41. doi: 10.1177/0004867421998801.
57. Kurth F, Gaser C, Sánchez FJ, Luders E. Brain sex in transgender women is shifted towards gender identity. J Clin Med. 2022;11(6):1582. doi: 10.3390/jcm11061582.
58. Flint C, Förster K, Koser SA, Konrad C, Zwitserlood P, Berger K, et al. Biological sex classification with structural MRI data shows increased misclassification in transgender women. Neuropsychopharmacology. 2020;45(10):1758-65. doi: 10.1038/s41386-020-0666-3.
59. Manzouri A, Kosidou K, Savic I. Anatomical and Functional Findings in Female-to-Male Transsexuals: Testing a New Hypothesis. Cereb Cortex. 2017;27(2):998-1010. doi: 10.1093/cercor/bhv278.
60. Khorashad BS, Manzouri A, Feusner JD, Savic I. Cross-sex hormone treatment and own-body perception: behavioral and brain connectivity profiles. Sci Rep. 2021;11(1):2799. doi: 10.1038/s41598-020-80687-2.
61. Levin RN, Erickson-Schroth L, Mak K, Edmiston EK. Biological studies of transgender identity: A critical review. J Gay Lesbian Ment Health. 2022:27(3):254-83. doi: 10.1080/19359705.2022.2127042.
62. Ohadi B, Mohammadi M, Rahimian E, Raisi F, Saberi M, Arbabi M, et al. Brain Imaging Characteristics in Transsexual and Normal Individuals. Adv Cogn Sci. 2007;9(3):20-25
63. Starcevic A, Dakovic M, Radojicic Z, Filipovic B. A structural magnetic resonance imaging study in therapy-naïve transsexual individuals. Folia Morphol (Warsz). 2021;80(2):442-7. doi: 10.5603/FM.a2020.0073.

[Downloaded from sjfm.ir on 2026-11-29]