journal homepage: www.sjfm.ir

Iranian Journal of Forensic Medicine

Iran J Forensic Med. 2025 Sep;31(2):124-129 Volume 31, Issue 2, Summer 2025 Case Report

Diffuse Coronary Artery Ectasia Post-Mortem Study; A Case Report

Hamid Reza Eftekhar[1]* MD, Fereydoun Ashrafiyan Bonab[1] MD, Mehrdad Setareh[1] MD, Fariborz Ashrafi[1] MD, Mohammad Tofighifard[1] MD

[1] General Department of Forensic Medicine of East Azerbaijan Province, Tabriz, Iran

***Correspondence to:** Hamid Reza Eftekhari, Email: dr.hr.eftekhari@gmail.com

ARTICLE INFO

Article history:

Received: August 16, 2025
Accepted: August 16, 2025
Online Published: September 6, 2025

Keywords:
Death
Sudden
Cardiac
Coronary vessels

HIGHLIGHTS

1. This highlights the critical need to assess actual myocardial perfusion in patients with coronary artery ectasia.
2. The authors stress a combined antiplatelet and anticoagulant regimen, selective use of covered stents, and regular cross-sectional imaging follow-up in high-risk patients to prevent adverse events.

ABSTRACT

Introduction: Sudden cardiac death (SCD) refers to an unexpected fatal event occurring within one hour of symptom onset and ranks among the leading causes of cardiac mortality worldwide, particularly in Western countries. Despite an overall decline in SCD incidence due to advances in prevention and treatment, uncommon etiologies such as coronary artery ectasia (CAE) have attracted growing attention. CAE is defined as dilation of a coronary artery segment to more than 1.5 times its normal diameter, which can lead to ischemia, thrombosis, and ultimately sudden death. This study presents a case of SCD in a patient with extensive ectasia of the major coronary arteries and reviews the clinical, pathophysiological, and management evidence for this rare syndrome.

Case Report: A previously healthy 31-year-old man was referred for forensic investigation following sudden death. A comprehensive autopsy including gross examination and full toxicology was performed. Examination findings revealed diffuse dilation and wall thinning of the main coronary arteries, left ventricular hypertrophy, and no significant atherosclerotic plaques. Microscopic analysis showed myocardial fibrosis, medial thickening of small epicardial arteries, and degeneration of smooth muscle cells. Toxicology was negative for illicit drugs or medications. Epidemiological studies report CAE prevalence between 0.3% and 8% in angiographic and autopsy series and emphasize the role of matrix metalloproteinases in arterial degradation and remodeling.

Conclusion: These findings demonstrate that CAE can precipitate fatal ischemia and cardiac arrest even without progressive symptoms. Although rare, coronary ectasia represents a significant risk factor for SCD and should be included in the differential diagnosis of sudden cardiac death. Regular surveillance using cross-sectional imaging, functional cardiac assessment for high-risk patients, and the development of guidelines for combined antiplatelet and anticoagulant therapy are essential.

How to cite: Eftekhari HR, Ashrafiyan Bonab F, Setareh M, Ashrafi F, Tofighifard M. Diffuse coronary artery ectasia post-mortem study; a case report. Iran J Forensic Med. 2025;31(2):124-9.

[Downloaded from sjfm.ir on 2026-11-28]

Copyright © 2025 The Author(s); Published by Legal Medicine Research Center. This is an open-access article distributed under the terms of the Creative Commons Attribution License (http://creativecommons.org/licenses/by/4.0), which permits unrestricted use, distribution, and reproduction in any medium, provided the original work is properly cited.

www.sjfm.ir

مجله
پزشکی قانونی ایران

مرکز تحقیقات پزشکی قانونی

دوره ۳۱، شماره ۲، تابستان ۱۴۰۴، صفحات ۱۲۴ تا ۱۲۹

گزارش مورد

اکتازی منتشر شریان کرونری منجر به فوت؛ گزارش مورد

حمیدرضا افتخاری[1*] MD، فریدون اشرفیان بناب[1] MD، مهرداد ستاره[1] MD، فریبرز اشرفی[1] MD، محمد توفیقی‌فرد[1] MD

[1] اداره کل پزشکی قانونی استان آذربایجان شرقی، تبریز، ایران

*نویسنده مسئول: حمیدرضا افتخاری، پست الکترونیک: dr.hr.eftekhari@gmail.com

اطلاعات مقاله

تاریخچه مقاله:
دریافت: ۱۴۰۴/۰۳/۰۱
پذیرش: ۱۴۰۴/۰۵/۲۵
انتشار برخط: ۱۴۰۴/۰۴/۱۶

واژگان کلیدی:
مرگ
ناگهانی
قلبی
عروق کرونر

نکات ویژه

۱-یافته‌های مطالعه بر اهمیت تشخیص برون دهی خون‌رسانی در موارد اکتازی کرونری تأکید می‌کند.
۲-مطالعه حاضر بر ضرورت ترکیب درمان‌های ضدپلاکتی و ضدانعقادی، استفاده انتخابی از استنت‌های پوشش‌دار و برنامه‌های منظم تصویربرداری کراس‌سکشنال در بیماران در معرض خطر بالا تأکید می‌کند.

چکیده

مقدمه: مرگ ناگهانی قلبی (SCD) به فوت ناگهانی طی یک ساعت از شروع علائم گفته می‌شود و یکی از علل اصلی مرگ‌ومیر قلبی در جهان به‌ویژه در کشورهای غربی است. با وجود کاهش بروز SCD به‌دلیل پیشرفت‌های پیشگیری و درمان، اتیولوژی‌های غیرمرسوم مانند اکتازی عروق کرونری (CAE) توجه فزاینده‌ای را به خود جلب کرده‌اند. CAE به گشادشدگی بیش از ۱/۵ برابر قطر عادی کرونری اطلاق می‌شود و می‌تواند منجر به ایسکمی، ترومبوز و نهایتاً فوت ناگهانی شود. هدف این مطالعه بررسی یک مورد فوت ناگهانی قلبی با CAE وسیع عروق کرونری اصلی، و مرور شواهد بالینی، پاتوفیزیولوژیک و مدیریت این سندرم نادر بود.

گزارش مورد: یک مرد ۳۱ ساله بدون سابقه بیماری قبلی پس از مرگ ناگهانی برای تعیین علت فوت به پزشکی قانونی ارجاع شد. بررسی ظاهری جسد و کالبدگشایی همراه با سم‌شناسی کامل انجام گرفت. کالبدگشایی نشان از اتساع منتشر و نازک‌شدگی جدار عروق کرونری اصلی، هایپرتروفی بطن چپ و غیبت آتروم قابل‌توجه داشت. تغییرات میکروسکوپیک شامل فیبروز در میوکارد، ضخیم‌شدگی مدیا در شریان‌های کوچک اپیکاردیال و دژنراسیون سلول‌های عضلانی صاف بود. در بررسی سم‌شناسی مواد مخدر یا دارو یافت نشد. بررسی‌های ایمونوهیستوشیمی، شیوع CAE را بین ۰/۳ تا ۸ درصد در آنژیوگرافی و کالبدشکافی گزارش کرده و نقش ماتریکس متالوپروتئینازها در تخریب و بازسازی شریانی را تأیید می‌کند.

نتیجه‌گیری: یافته‌ها نشان می‌دهند CAE می‌تواند بدون علائم پیشرونده به ایسکمی مهلک و ایست قلبی منجر شود. این مطالعه تأکید می‌کند که اکتازی کرونری، گرچه نادر، یک عامل خطر مهم SCD به‌شمار می‌رود و باید در تفکیک علت‌های فوت ناگهانی قلبی مدنظر قرار گیرد. ارائه برنامه‌های پایش منظم با تصویربرداری کراس‌سکشنال و ارزیابی عملکرد قلب در بیماران در معرض خطر بالا و تدوین راهنمایی‌های اختصاصی برای مدیریت ترکیبی ضدپلاکتی و ضدانعقادی ضروری است.

مقدمه

مرگ ناگهانی قلبی (SCD) به مرگ ناگهانی به دلیل بیماری قلبی گفته می‌شود که ظرف یک ساعت از شروع علائم رخ می‌دهد. SCD یکی از دلایل اصلی مرگ و میر در کشورهای غربی (۱۵-۲۰ درصد) است و مسئول اکثر موارد مرگ ناشی از بیماری‌های قلبی عروقی است. با این حال، میزان بروز آن به دلیل پیشرفت‌های مداوم در زمینه پیشگیری، درمان و مدیریت در حال کاهش است. بیماری عروق کرونر (CAD) همچنان مهم‌ترین بیماری مرتبط با SCD است، اما میزان مرگ‌ومیر ناشی از CAD طی دهه‌های اخیر

[Downloaded from sjfm.ir on 2026-11-28]

به‌دلیل پیشرفت در راهبردهای درمانی حاد و اقدامات پیشگیرانه کاهش یافته است. افزایش دانش و تحقیقات، درک ما از مکانیسم‌های مربوط به این بیماری را بهبود می‌بخشد [۱]. اکتازی عروق کرونری یک بیماری ناشایع است که به عنوان گشادشدگی در عروق کرونری تعریف می‌شود که قطر آن بیش از ۱,۵ برابر قطر بخش مجاور که قطر رگ به عنوان گشادشدگی نقطه مرجع است، خواهد بود. اکتازی عروق کرونری (CAE) بدوا در سال ۱۷۶۱ توسط مورگانی توصیف شده و یک یافته نادر در آنژیوگرافی عروق کرونری محسوب می‌شود. اکتازی، گشاد شدگی منتشر یک شریان کرونری را توصیف می‌کند، در حالی که آنوریسم گشادشدگی موضعی‌تر را تعریف می‌کند. با وجود اینکه از نظر اتیولوژی علل مختلفی پیشنهاد شده، پاتوفیزیولوژی CAE هنوز به خوبی درک نشده. همچنین، به دلیل کمبود شواهد، توافقی بر سر تاریخچه طبیعی و مدیریت این سندرم وجود ندارد. CAE علاوه بر اینکه یک نوع آناتومیکی بیماری عروق کرونری (CAD) است، یک مجموعه بالینی از CAD شامل ایسکمی میوکارد و سندرم‌های حاد کرونری را نیز شامل می‌شود [۲].

CAE ممکن است تظاهرات بالینی متغیری داشته باشد و اغلب به عنوان یک یافته آنژیوگرافی کرونری به‌طور تصادفی شناسایی شود یا پس از وقوع درد قفسه سینه غیرمعمول یا سندرم حاد کرونری آشکار شود. مکانیسم‌هایی که باعث گشاد شدن غیرطبیعی لومن عروقی می‌شوند هنوز به‌خوبی شناخته نشده‌اند اما بیان بیش از حد ماتریکس متالوپروتئینازها با بازسازی بیش از حد انبساطی شریان‌ها مرتبط بوده است [۳]. ازعوامل شناخته شده CAE می‌توان به علل مادرزادی مانند ناهنجاری‌های قلبی مادرزادی شامل دریچه آئورت دولتی، اتساع ریشه آئورت، دیفکت دیواره بین بطنی و علل اکتسابی مانند آترواسکلروز، بیماری کاوازاکی، عفونت مایکوتیک همراه با آمبولی عفونی، بیماری‌های بافت همبند مانند سندرم مارفان و اهلرز دانلوس، انواع آرتریت و لوپوس سیستمی، لنفوم اولیه قلبی، سوءاستفاده از کوکائین و آمفتامین وعلل ایاتروژنیک اشاره کرد [۴]. مقادیر میانگین قطر استاندارد عروق کرونری اصلی در جدول ۱ قابل مشاهده است [۵].

گزارش مورد

پیکر یک مرد ۳۱ ساله با فوت ناگهانی و بدون سابقه بیماری شناخته شده قبلی برای تعیین علت فوت به اداره کل پزشکی قانونی استان ارجاع داده شد. معاینه جسد و کالبدگشایی صورت پذیرفت که نیازمند بررسی‌های تکمیلی پاتولوژی و سم شناسی تشخیص داده شد. در معاینه ظاهری جسد احتقان سر و صورت و سیانوز لب‌ها و بستر ناخن‌ها مشهود بود. در کالبدگشایی یافته‌های مثبت شامل احتقان عروق مغز، وزن قلب در حدود ۵۳۰ گرم با اتساع شدید در عروق کرونر اصلی همراه با هایپرتروفی جدار عضلانی بطن چپ بود. در آزمایشات سم‌شناسی انجام شده، الکل، مواد مخدر، روانگردان و سایر داروها و سموم در حد قابل شناسایی یافت نشد. در بررسی ماکروسکوپیک پاتولوژی نمونه قلب هر سه شریان کرونری اصلی به‌صورت یک‌دست از ابتدا تا قسمت میانی مسیر به‌صورت واضح دچار گشادشدگی و نازک‌شدگی جدار بدون عارضه واضح در لومن و اطراف، فاقد عارضه واضح در جدار یا اطراف، حفره بطن چپ متسع و واجد

▼ جدول ۱- توصیف آماری متغیرهای پژوهش

نام شریان	ابتدای شریان	قسمت میانی شریان	انتهای شریان
شریان اصلی چپ	۴/۱۴	۴/۰۳	۴/۱۶
شریان نزولی قدامی	۳/۱۲	۲/۴۰	۱/۲۹
شریان چرخشی چپ	۲/۸۶	۲/۴۹	۱/۳۱
شریان کرونری راست	۳/۷۸	۳/۱۹	۱/۸۹

[Downloaded from sjfm.ir on 2026-11-28]



▲شـکل ۱- دیلاتاسـیون و هایپرتروفی جدار بطن چپ بـه همراه رگه‌های سفید در جدار



▲شـکل ۲- گشادشدگی بارز شریان کرونواری با قطر حدود یک سانتی متر و جداره نازک یکدست بدون عارضه در لومن و یا اطراف

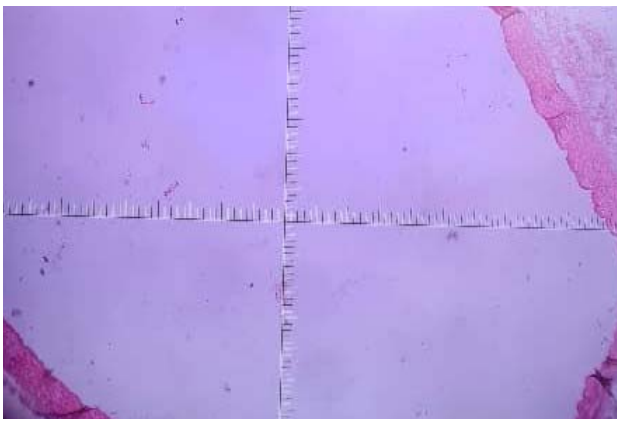

▲شکل ۳- مقطع کامل از شریان اکتاتیک

رگه‌های سفید مبهم در جدار بین بطنی و قدامی بود. دریچه‌های قبلی بدون ضایعه، ارتباط غیرطبیعی بین حفرات مشهود نبود. ریشه آئورت دارای قطر مناسب و سطح انتیمایی آن، دارای آتروم کم مشهود بود. در بررسی میکروسکوپیک پاتولوژی قلب، هیپرتروفی در میوسیت‌ها، ضخیم‌شدگی مدیا در تعدادی از شریان‌های کوچک اپیکاردیال، فیبروز عمدتا بینابینی در میوکارد و اتساع بارز شریان‌های کرونری اصلی همراه با تغییرات دژنراتیو در سلول‌های عضلانی صاف و جایگزینی با فیبروز خفیف در جداره شریان‌ها مشهود بود (تصاویر ۱ تا ۵).

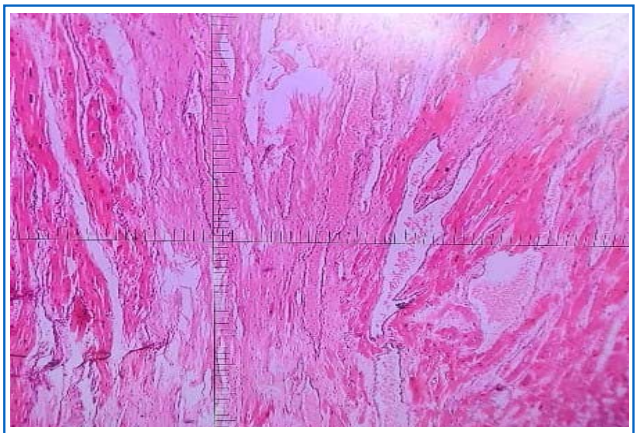

▲شـکل ۴- فیبروز بینابینی و جایگزینی در میوکارد به همراه هایپرتروفی جبرانی میوسیت‌های مجاور

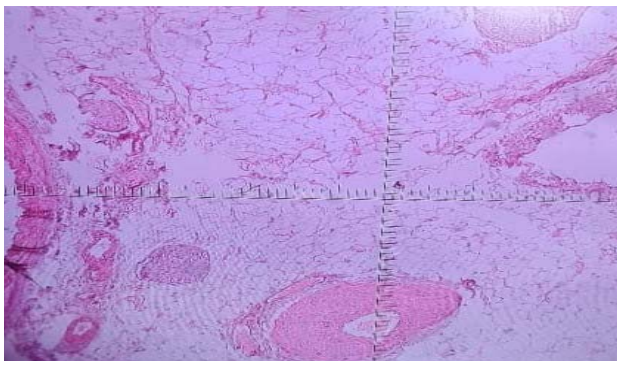

▲شـکل ۵- شریان کوچک میانی مجاور شریان گشاد شده اصلی در سمت چپ تصویر که می‌تواند کولترال ایجاد شـده باشـد و دارای تغییرات ثانویه هایپرتروفیک بارز در مدیاست.

[Downloaded from sjfm.ir on 2026-11-28]

بحث

در مقایسه با مطالعات پیشین که شیوع اتساع عروق کرونری را ۰/۵-۰/۵ درصد گزارش کرده بودند، مطالعات اخیر شیوع بالاتری را بین ۱/۵-۵ درصد نشان می‌دهند. ریچاردز و همکاران در یک مرور مولکولی-پاتوفیزیولوژیک شیوع ۱/۵-۵ درصد را در آنژیوگرافی‌های کرونری گزارش کردند و اشاره کردند که تغییرات ژنتیکی و ایمنی محیطی می‌توانند در تفاوت‌های جغرافیایی مؤثر باشند [۶-۵].

آنتونیادیس و همکاران نیز با بررسی‌های آنژیوگرافیک گزارش کردند که اتساع ممکن است در ۰/۳-۵ درصد بیماران دیده شود [۷]. بر اساس داده‌های رادیوپدیا، شیوع اتساع کرونری در آنژیوگرافی تا ۸ درصد و در کالبدشکافی تا ۱/۴ درصد می‌رسد که نشان‌دهنده ارجاع متغیر بیماران و معیارهای تشخیصی متفاوت است [۱۱]. در مطالعه اخیر زتاتی و همکاران بر روی ۱۶۹۲ مورد آنژیوگرافی، میزان شیوع ۱/۴۵ درصد گزارش شد که عمدتاً در مردان سیگاری جوان رخ می‌دهد [۹]. از دیدگاه مولکولی، نقش ماتریکس متالوپروتئینازها در تخریب بافت شریانی و بازسازی بیش از حد آن مورد تأیید همه بررسی‌هاست. آنتونیادیس و همکاران، سازوکارهای مولکولی را به‌عنوان «بازسازی وسیع انبساطی» توصیف کرده‌اند که ریشه در التهاب مزمن و تجزیه ماتریکس خارج‌سلولی دارد [۷]. ریچاردز و همکاران نیز با مرور نتایج مطالعات ژنومی و پروتیینی، مسیرهای ایمنی متفاوت در موارد خالص (غیرآترواسکلروتیک) را برجسته ساختند و پیشنهاد دادند که الگوی التهابی در این بیماران متمایز از بیماران آترواسکلروتیک است [۶].

در حوزه بالینی، تظاهرات از آنژین پایدار تا سندرم‌های حاد کرونری و مرگ ناگهانی قلبی متغیر است. زتاتی و همکاران نشان دادند که ۲۵ درصد بیماران CAE دچار ترومبوز ناگهانی داخل لومن می‌شوند و ۵۹ درصد موارد مولتی‌ورس هستند [۹]. اپوسیتو و همکاران نیز در بررسی مداخلات کرونری تأکید کردند که در شرایط حاد، بار ترومبوز بالا و اختلال جریان می‌تواند نیاز به درمان‌های فردمحور و پروتکل‌های ضدانعقاد اختصاصی را الزامی کند [۱۰]. رادیوپدیا نیز بر خطر ایسکمی ناشی از جریان آرام و تشکیل لخته در منطقه گشادشده تأکید دارد [۱۱]. مطالعات کالبدشکافی، از جمله پژوهش روزنبرگ و نپو ، ارتباط قوی بین CAE و مرگ ناگهانی قلبی را نمایش می‌دهد. تحلیل ۴۰۰ مورد کالبدشکافی نشان داد که بیشترین نواحی گشادشده در شاخه قدامی بین‌بطنی اتفاق می‌افتد و شدت و طول اتساع با وقوع فیبریلاسیون بطنی و ایست قلبی مرتبط است [۸]. گزارش حاضر ما نیز بدون شواهد آترواسکلروتیک قابل‌توجه، نشان داد که گشادشدگی شریان‌های کرونر اصلی می‌تواند به ایسکمی مزمن و نهایتاً ایست قلبی منجر شود. در زمینه مدیریت، باوجود ارائه راهنمایی‌هایی چون دستورالعمل‌های ESC۲۰۲۴ برای سندرم‌های کرونری مزمن، توافق مشخصی برای درمان CAE وجود ندارد [۱۲]. اپوسیتو و همکاران با مرور مداخلات اندوواسکولار و دارودرمانی، بر نیاز به استراتژی ترکیبی ضدپلاکتی و ضدانعقادی تأکید کردند و چالش‌های تکنیکی در استفاده از استنت‌های پوشش‌دار و مهارکننده‌های GP IIb/IIIa را یادآور شدند [۱۰].

نتیجه‌گیری

گزارش مورد حاضر یادآور آن است که اکتازی عروق کرونر اصلی با اتیولوژی‌های مختلف با ایجاد کاهش در خون‌رسانی میوکارد نسبت به نیاز افزایش یافته میوکارد حداقل در شرایطی که نیاز قلب به خون افزایش یافته، می‌تواند منجر به ایسکمی شده و بالقوه کشنده محسوب شود. در این کیس ما با تغییرات ایسکمیک مزمن که فقط در زمینه یک گشاد شدگی بدون همراهی یافته‌های آترواسکلروتیک قابل توجه در شرایین کرونری اصلی

[Downloaded from sjfm.ir on 2026-11-28]

مواجه بودیم. توصیه می‌شود در کنار آترواسکلروز و سایر علل به اکتازی عروقی نیز به عنوان یکی از علل مرگ ناگهانی قلبی همیشه توجه داشته باشند. همچنین توصیه می‌شود برنامه‌های نظارتی منظم با ارزیابی عملکرد قلبی و تصویربرداری کراس سکشنال در بیماران در معرض خطر بالا تدوین شود تا از مرگ ناگهانی قلبی جلوگیری شود.

تأییدیه اخلاقی: موردی برای گزارش وجود ندارد.
تعارض منافع: نویسندگان این مقاله اعلام می‌دارند هیچ گونه تعارض منافع وجود ندارد.
سهم نویسندگان: حمیدرضا افتخاری: ارائه اطلاعات مورد مطالعه و نظارت علمی (۳۵ درصد)، فریدون اشرفیان بناب: مشاوره علمی (۱۰ درصد)، مهرداد ستاره: نظارت بر صحت اجرای امور (۱۰ درصد)، فریبرز اشرفی: مشاوره علمی (۱۰ درصد)، محمد توفیقی‌فرد: نگارش مقاله و نظارت علمی (۳۵ درصد).
منابع مالی: مقاله حاضر مورد حمایت مالی سازمانی قرار نگرفته است.

References

1 Kumar A, Avishay DM, Jones CR, Shaikh JD, Kaur R, Aljadah M, Kichloo A, Shiwalkar N, Keshavamurthy S. Sudden cardiac death: epidemiology, pathogenesis and management. Rev Cardiovasc Med. 2021;22(1):147-58. doi: 10.31083/j.rcm.2021.01.207.
2 Patel P, Shrivastava R, Patel R, Warghane P. Coronary artery ectasia. Indian Journal of Clinical Cardiology. 2023;4(1):30-8. doi: 10.1177/26324636231157469.
3 Dendramis G, Paleologo C, Piraino D, Assennato P. Relationship between coronary artery ectasia, cocaine abuse and acute coronary syndromes. World J Cardiol. 2016;8(5):351. doi: 10.4330/wjc.v8.i5.351.
4 Devabhaktuni S, Mercedes A, Diep J, Ahsan C. Coronary artery ectasia-a review of current literature. Curr Cardiol Rev. 2016;12(4):318-23. doi: 10.2174/1573403X12666160504100159.
5 Muneeb M, Nuzhat N, Niazi AK, Khan AH, Chatha Z, Kazmi T, Farhat S, Muneeb M. Assessment of the dimensions of coronary arteries for the manifestation of coronary artery disease. Cureus. 2023;15(10):e46606. doi: 10.7759/cureus.46606.
6 Richards GH, Hong KL, Henein MY, Hanratty C, Boles U. Coronary artery ectasia: review of the non-atherosclerotic molecular and pathophysiologic concepts. Int J Mol Sci. 2022;23(9):5195. doi: 10.3390/ijms23095195.
7 Antoniadis AP, Chatzizisis YS, Giannoglou GD. Pathogenetic mechanisms of coronary ectasia. Int J Cardiol. 2008;130(3):335-43. doi: 10.1016/j.ijcard.2008.05.071
8 Rosenberg VD, Nepomnyashchikh LM. Pathomorphological peculiarities of coronary artery ectasias and their role in the pathogenesis of sudden cardiac death. Bull Exp Biol Med. 2004;138(5):515-21. doi: 10.1007/s10517-005-0085-9.
9 Willner NA, Ehrenberg S, Musallam A, Roguin A. Coronary artery ectasia: prevalence, angiographic characteristics and clinical outcome. Open Heart. 2020;7(1):e001096. doi: 10.1136/openhrt-2019-001096.
10 Esposito L, Di Maio M, Silverio A, Cancro FP, Bellino M, Attisano T, et al. Treatment and outcome of patients with coronary artery ectasia: current evidence and novel opportunities for an old dilemma. Front Cardiovasc Med. 2022;8:805727. doi: 10.3389/fcvm.2021.805727.
11 Markis JE, Joffe CD, Cohn PF, Feen DJ, Herman MV, Gorlin R. Clinical significance of coronary arterial ectasia. Am J Cardiol. 1976;37(2):217-22. doi: 10.1016/0002-9149(76)90315-5.
12 Vrints C, Andreotti F, Koskinas KC, Rossello X, Adamo M, Ainslie J, et al. 2024 ESC guidelines for the management of chronic coronary syndromes: developed by the task force for the management of chronic coronary syndromes of the European Society of Cardiology (ESC) endorsed by the European Association for Cardio-Thoracic Surgery (EACTS). Eur Heart J. 2024;45(36):3415-537. doi: 10.1093/eurheartj/ehae177.

[Downloaded from sjfm.ir on 2026-11-28]