گزارش مورد

پارگی و دیسکسیون آئورت و اهمیت تشخیص صحیح آن در پزشکی قانونی (معرفی مورد)

دکتر محمد دلیرراد* - دکتر جابر قره‌داغی**

* متخصص پزشکی قانونی، استادیار دانشگاه علوم پزشکی ارومیه، عضو مرکز تحقیقات پزشکی قانونی

** متخصص پزشکی قانونی، عضو هیأت علمی سازمان پزشکی قانونی کشور، عضو مرکز تحقیقات پزشکی قانونی

چکیده

مقدمه: تشخیص صحیح بالینی علت فوت در بیماران وقتی موفقیت‌آمیز خواهد بود که بین زمان بروز علایم بیماری و مرگ بیمار حداقل چند روز فاصله وجود داشته باشد. در صورت نبود این فاصله زمانی و وقوع سریع و ناگهانی مرگ، تعیین علت فوت بدون کالبدگشایی سخت و در مواردی غیرممکن خواهد بود. در این‌گونه از موارد چنانچه اولیای بیمار و یا متوفی از کادر درمانی و یا شخص و یا اشخاص دیگری شکایت داشته باشند، تعیین دقیق علت فوت با انجام کالبدگشایی ضرورت تام خواهد داشت و مورد معرفی از مصادیق شرایط ذکر شده می‌باشد.

معرفی مورد: پیرمردی ۷۰ ساله در جریان یک تصادف رانندگی دچار صدمات خفیف بدنی شده و با مراجعه به پزشکی قانونی مرکز استان گواهی پزشکی دریافت می‌کند. بعد از گذشت حدود پنج هفته، بیمار با شکایت از درد قفسه سینه و شکم به مرکز درمانی مراجعه می‌کند و بعد از درمان‌های علامتی در مراجعه سوم حین اعزام به مرکز استان در راه فوت می‌نماید. اولیای متوفی ضمن ابراز نارضایتی شدید، اعلام شکایت از کادر درمانی و راننده خاطی می‌نمایند و مرگ متوفی را نتیجه صدمات تصادف و قصور کادر درمانی قلمداد می‌نمایند. در کالبدگشایی متوفی دیسکسیون و پارگی آئورت داشته که با توضیح امر به بستگان آنان از شکایت خود منصرف می‌شوند.

نتیجه‌گیری: در صورت عدم انجام کالبدگشایی در مرگ‌های سریع و ناگهانی امکان تعیین دقیق علت فوت وجود نخواهد داشت و در صورت صدور جواز دفن بدون انجام کالبدگشایی، مورد با ابهام و پیچیدگی زیادی همراه خواهد بود و در صورت طرح شکایت بر علیه کادر درمانی و یا دیگران، ضمن اینکه امکان قضاوت متقن فراهم نخواهد شد؛ با طولانی شدن روند رسیدگی به موضوع، هزینه‌های مادی و معنوی زیادی برای تمامی افراد درگیر در پرونده تحمیل خواهد شد.

واژگان کلیدی: پارگی آئورت، دیسکسیون آئورت، سانحه رانندگی، کالبدگشایی قانونی، ضربه

وصول مقاله: ۸۶/۶/۲۵ تأیید مقاله: ۸۷/۱۱/۱

نویسنده پاسخگو: ارومیه، خیابان کاشانی، مرکز آموزشی درمانی آیت‌ا... طالقانی، کد پستی: ۵۷۱۵۹-۷۴۶۷۷ delirrad@yahoo.com

مقدمه

تشخیص صحیح بالینی علت فوت در بیماران وقتی موفقیت‌آمیز خواهد بود که معمولاً چند روز بین زمان بروز علایم بیماری و مرگ بیمار فاصله وجود داشته باشد و نیز بیمار به پزشک مراجعه نموده و تحت درمان قرار گرفته باشد. در صورت عدم مراجعه به موقع بیمار و یا نبود این فاصله زمانی و وقوع سریع و ناگهانی مرگ، تعیین علت فوت بدون کالبدگشایی سخت و در مواردی غیر ممکن خواهد بود و چنانچه اولیای بیمار و یا متوفی در خصوص مرگ بیمار از کادر درمانی و یا شخص و یا اشخاص دیگری شکایت داشته باشند، تعیین دقیق علت فوت با انجام کالبدگشایی ضرورت تام داشته و ارجاع این موارد به پزشکی قانونی، وفق موازین الزامی خواهد بود. صدور جواز دفن در مراکز درمانی برای این موارد و عدم ارجاع آنها، موجب بروز مشکل برای کادر درمانی در آینده می‌شود. مورد زیر یکی از مواردی است که اولیای دم وی هم از کادر درمانی و هم از راننده خاطی شکایت داشتند و مرگ بیمار را نتیجه تصادف و قصور کادر درمانی در درمان مناسب و ارجاع به موقع می‌دانستند، که با ارجاع مورد به پزشکی قانونی و با کالبدگشایی و تعیین مستند علت فوت، زمینه ابهامات بعدی از بین رفت و از اطاله دادرسی و ایجاد مشکلات مضاعف برای کادر درمانی و بستگان متوفی پیشگیری گردید.

معرفی مورد

در اردیبهشت ماه سال ۱۳۸۵ یک دستگاه خودروی سواری پیکان، واژگون و سرنشین صندلی جلوی آن که پیرمردی ۷۰ ساله بوده مجروح می‌شود. مصدوم به پزشکی قانونی مرکز استان مراجعه

[Downloaded from sjfm.ir on 2026-11-26]

و پس از درخواســت مشــاوره از متخصص گوش و حلق و بینی، طبق گواهی صادر شــده دچار صدمات زیر بوده است: ۱) کبودی زیر هر دو چشــم ۲) شکستگی اســتخوان بینی ۳) بریدگی گونه چپ (دامیه) ۴) اظهار تألم از ســردرد و ســرگیجه. به دلیل عدم وجود مرکز پزشــکی قانونی در شهرســتان محل سکونت. زمان معاینه مجدد وی به یک ماه بعد موکول می‌شود.

طبق بررســی به عمل آمده خودرو فقط دو سرنشــین داشته و از ســرعت متوسطی برخوردار بوده و در مسیر جاده بین شهری و نزدیک یک ســه راهی دارای ایســت بازرســی نیروی انتظامی واژگون شده و راننــده خودرو کــه جوان‌تر از مصدوم بود در جریــان این حادثه دچار صدمه بدنی خاصی نشده بود.

حــدود ۳۵ روز بعد از حادثه، مصدوم مورد بحث با شــکایت درد مبهم در قســمت قدامی تحتانی قفسه‌ی ســینه و شکم و کمر، حدود ســاعت ۳ بامداد به اورژانس بیمارســتان شهرستان محل سکونت خود مراجعه می‌نماید. علایم حیاتی ثبت شــده در پرونده به شرح زیر و در محدوده طبیعی بوده‌اند. فشــار خــون: ۱۳۰/۸۵ میلی‌متر جیوه؛ تعداد نبــض ۸۵ ضربان در دقیقه؛ تعداد تنفس ۱۸ بــار در دقیقه. نوار قلبی تهیه شــده نیز طبیعی بوده و بیمار در لمس دنده‌ها و مهره‌ها احساس درد داشــته اســت. بیمار تحت نظر گرفته شــده و چندیــن بار علایم حیاتی وی بررســی می‌گردد. نوارهای قلبی ساعت ۱۰ و ۱۱:۳۰ صبح نیز طبیعی بوده‌اند. طبق نظر پزشــک معالج یک عدد آمپول ســولفات مورفین به صورت عضلانی به بیمار تزریق شــده و در ســاعت ۱۱:۴۰ صبح از بیمارستان مرخص می‌شود.

بیمــار برای دومین بار در ســاعت ۱۷ همان روز با علایم مشــابه یعنی درد مهره‌های پشــتی و دنده‌ها به همان بیمارستان مراجعه کرده است. علایم حیاتی ثبت شده به شرح زیر و طبیعی بوده‌اند (فشار خون: ۱۳۵/۸۵میلیمتــر جیوه؛ تعداد نبض ۷۵ ضربان در دقیقه؛ تعداد تنفس ۱۸ بار در دقیقه) و نوار قلب گرفته شده نیز طبیعی بوده و با تشخیص درد عضلانی اســکلتی، توصیه به مراجعه بــه متخصص جراحی مغز و اعصاب در مرکز استان شده است. این بار نیز قبل از ترخیص، یک عدد آمپول پتیدین به صورت عضلانی به بیمار تزریق شده است.

بیمــار بامداد روز بعد برای ســومین بار با علایم مشــابه به همان بیمارستان مراجعه و جهت انجام اقدامات تشخیصی و درمانی بیشتر به بیمارســتان دولتی مرکز استان اعزام شده است. فاصله شهرستان محل ســکونت تا مرکز استان ۷۵ دقیقه بوده که پس از طی حدود یک سوم این مسافت، بیمار در مسیر اعزام فوت نموده و آمبولانس حامل وی به بیمارستان مبدأ بازگشته است.

متعاقب فوت بیمار، بســتگان وی به اورژانس بیمارســتان هجوم آورده و ضمن اعتراض و آســیب رساندن به تأسیســات بیمارستان، از اعزام نشــدن به موقع بیمارشان به مرکز استان اعلام نارضایتی نموده و از پزشک و کارکنان بیمارستان نیز به دلیل کوتاهی در امر تشخیص و درمان و ارجاع دیرهنگام بیمار شــکایت داشته‌اند. از سوی دیگر مرگ را به ســانحه تصادف رانندگی نسبت داده و از راننده خاطی نیز شاکی بوده‌اند.

جســد جهت انجام معاینه و در صورت لزوم کالبدگشایی و تعیین علت فوت از جانب مقام قضایی به پزشــکی قانونی مرکز اســتان ارجاع گردید. در معاینه ظاهری یافته‌های غیرطبیعی به شــرح زیر بودند: ۱) جراحت بخیه شــده التیــام یافته در گونه چپ (مربــوط به حادثه) ۲) ضایعه پوســتی توأم با جراحت غیرضربه‌ای به قطر ســه سانتی‌متر در ناحیه آهیانه‌ای چپ ســر ۳) تغییر رنگ طوســی پررنــگ به قطر پنج سانتی‌متر در پوست فرق سر. با توجه به فقدان یافته غیرعادی در سایر قسمت‌های بدن متوفی و برای بررسی دقیق ضایعه شماره ۲ فوق‌الذکر و جهت تعیین علت فوت، کالبدگشــایی انجام شــد. در ابتدا پوست سر باز شد. زیر پوست سر در ناحیه آهیانه‌ای راست، خونمردگی زیرجلدی به قطر تقریبی ســه سانتی‌متر مشــهود بود که با بررسی مجدد پوست ســر در این ناحیه هیچ جراحتی رؤیت نشــد. جمجمه گشوده شد. در بافــت مغز و مخچه آثار غیرطبیعــی اعم از خیز و خونریزی و عفونت و کوفتگی و یا له‌شــدگی نسجی مشــاهده نشد. در کالبدگشایی تنه، زیر پوست و لابه‌لای عضلات خونمردگی رؤیت نشد. آبشامه قلب (پریکارد) چســبندگی شدید به جناغ داشت. فضای جنبی چپ مملو از خون بود (حــدود دو لیتر) و در فضای جنبی راســت نیز حــدود نیم لیتر خون ســیال وجود داشــت. ریه‌ها رنگ‌پریده بودند. مقدار زیادی خون لخته شــده نیز در اطراف قلب و مدیاستن (میان‌سینه) و دور آئورت مشهود بود (تصویر ۱).

جهت بررسی منشــأ خونریزی، امعاء و احشای سینه‌ای و شکمی به صورت بلوک خارج گردیدند. در ناحیه ناف هر دو ریه مقدار فراوانی لخته خون وجود داشــت. شــریان آئورت به صورت طولی باز شد. جدا شــدگی لایه خارجی آئورت از لایه میانی آئورت از ابتدای آن تا انتهای قسمت سینه‌ای شریان کاملاً مشــهود بود. همچنین پلاک‌های متعدد آترومی (تصلب شرایین) در سرتاسر سطح داخلی آئورت به خصوص در بخش سینه‌ای آن وجود داشت (تصویر ۲ و ۳).

با بررســی بیشتر و دقیق‌تر مشــخص گردید که در فاصله حدود سی‌ســانتی‌متری از ابتدای آئورت، یک پارگــی نامنظم به طول حدود ۱/۵ ســانتی‌متر بــر روی یکــی از پلاک‌های آترومی در دیــواره خلفی جانبی آئورت نزولی ســینه‌ای ایجاد و از طریق آن خون به جدار آئورت نفوذ کرده و ســبب ایجاد هماتوم جداری آئورت با انتشار به سمت بالا (دیسکســیون رتروگراد) شــده بود (تصویر ۴). شکم فاقد خون و مایع غیرطبیعی و یافته پاتولوژیک بود.

با توجه به شــرح فوق، علت فوت «آنوریســم شکافنده (دیسکان) شریان آئورت و عوارض ناشی از آن» تعیین گردید و با توضیح موضوع به بســتگان متوفی، مبنی بر اینکه با توجه به عدم وجود آثار تروما در قفســه صدری و با توجه به گذشت ۳۵ روز از زمان حادثه و عدم وجود ناراحتی و شکایت در متوفی در طی این مدت، وجود ارتباط بین حادثه و بروز پارگی در جدار آئورت قابل احراز نیســت. توضیح داده شــد که

[Downloaded from sjfm.ir on 2026-11-26]



تصویر ۱- پس از تخلیه خون موجود در فضاهای جنبی دو طرف، مقدار زیادی لخته خون در میان سینه (مدیاستن) و اطراف قلب دیده می‌شود.



تصویر ۳ - نقاط متعدد آترواسکلروز (تصلب شرایین) درجدار آئورت



تصویر ۲- قلب به همراه هر دو ریه. شریان آئورت به صورت طولی باز شده است. به وجود لخته‌های فراوان خود در ناف هر دو ریه و اطراف شریان آئورت و پلاک‌های آترومی متعدد در سطح داخلی آئورت و همچنین محل پارگی آئورت (در منتهی الیه سمت چپ و پایین تصویر) توجه فرمائید.

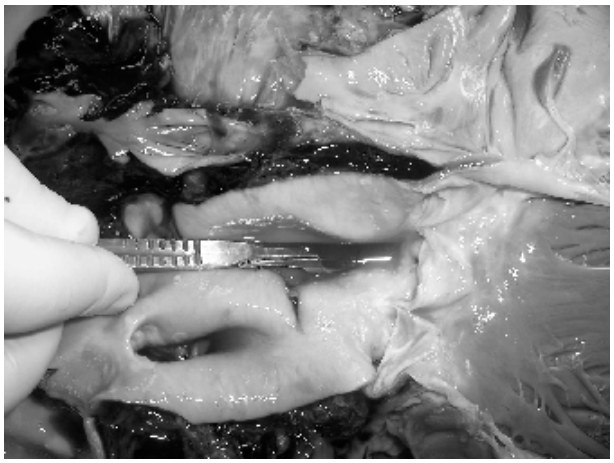

تصویر ٤- دیسکسیون رتروگراد آئورت: خون از محل پارگی اولیه در حدود ۳۰ سانتیمتری قلب وارد جدار آئورت شده و لایه‌های انتیما و مدیا را از هم جدا نموده و تا خود قلب رسیده است.

[Downloaded from sjfm.ir on 2026-11-26]

امکان درمان این عارضه در آن شـهر و اسـتان میسـر نبـود و آنان از شکایت خود منصرف شدند.

آناتومی آئورت

آئورت حدود دو و نیم سـانتی‌متر قطر دارد و بزرگ‌ترین شـریان بدن اسـت که از قلب شـروع و تا محل دوشـاخه شـدن و تبدیل به شـریان‌های رانی در لگن امتداد دارد. دیواره شـریان از داخل به خارج شـامل لایه‌های داخلی (انتیما)، میانی (مدیـا) و خارجی (آدوانتیس) اسـت. از بیماری‌های آئورت، آنوریسم‌ها، پارگی و شکاف (دیسکسیون) هسـتند. این موارد می‌توانند به سرعت کشنده باشند اما بعضی از آنها معمولاً سال‌ها طول می‌کشد تا ایجاد شوند (۱).

آنوریسم آئورت

آنوریسم به اتساع ناهنجار یک رگ در نواحی ضعیف دیواره اطلاق می‌شـود به طوری که قطر آن بیـش از ۱/۵ برابر حالت معمول گردد. آنوریسم در هر شریان یا ورید ممکن است ایجاد شود لیکن بروز آن در آئورت و عروق مغز (آنوریسم بری) شایع‌تر است (۲ و ۳).

مهم‌تریـن علـل ایجـاد آنوریسـم عبارتنـد از: تصلب شـرایین، دژنراسـیون کیسـتیک مدیا، ضربه (تروما)، عوامل مادرزادی (آنوریسم بری در شـریان‌های مغز)، عفونت‌ها (قارچی و سیفیلیس)، بیماری‌های سیستمیک و واسکولیت‌ها (۳).

از لحاظ شـکل آنوریسـم‌ها به سـه دسته سـاکولر، فوزی‌فورم و دیسـکان تقسـیم می‌شوند. آنوریسـم ساکولر به اتسـاع در یک طرف شـریان گفته می‌شـود که اندازه آن ممکن است از ۱ تا ۲۰ سانتی‌متر متفاوت باشـد و معمولاً خون داخل این نوع آنوریسـم لخته می‌شـود. آنوریسـم فوزی‌فورم به اتساع دوکی شـکل جدار مجرا اطلاق می‌شود. قطر آنوریسـم فوزی‌فورم نیز ممکن است تا ۲۰ سانتی‌متر برسد لیکن طول آن زیاد بوده و ممکن است تمام قسمت صعودی و قوس آئورت و یا قسـمت وسیعی از آئورت شکمی و حتی شریان‌های ایلیاک (مغبنی) را درگیر نماید. آنوریسـم دیسـکان زمانی ایجاد می‌شـود که خون به جدار رگ نفوذ کرده و حفره‌ای مملو از خون تشـکیل شـود (۳). اغلب آنوریسـم‌های آئورت در قسمت شکمی، درست زیر شریان‌های کلیه و بالای شـریان‌های ایلیاک قرار دارند (۲). آنوریسـم در هر سنی ممکن اسـت ایجاد شـود لیکن در مردان بین سـنین ۴۰ تا ۷۰ شایع‌تر است و در ایـالات متحـده حدود ۵ تـا ۷٪ جمعیت بالای ۶۰ سـال دارای آنوریسـم آئورت هسـتند (۲). چنانچه در کودکان یا افراد کمتر از ۴۰ سال آنوریسـم یافت گردد اغلب با یک بیماری یا اختلال بافت همبند همراه است (۳).

پارگی آئورت

پارگـی آئورت یک حادثه خطرناک اسـت که به سـرعت ممکن اسـت منجر به مرگ گردد. پارگی ممکن است در تمام ضخامت دیواره آئورت ایجاد شود که این حالت در صدمات بسته (بلانت) قفسه‌ی سینه مثل تصادفات رانندگی شـایع‌تر است و به سرعت منجر به بروز شوک هموراژیـک و کلاپـس قلبی عروقی و مرگ می‌شـود (۳). در برخی از مواقع پارگی فقـط در ضخامت لایه انتیما و مدیای آئورت رخ می‌دهد که در این حالت با هر ضربان قلب مقداری خون به فضای بین لایه‌های جـدار آئورت وارد می‌شـود و در صورت ادامه ورود خون، جدا شـدن پیشـرونده لایه‌های دیواره آئـورت رخ داده و دیسکسـیون آئورت رخ می‌دهد.

شکاف آئورت

دیسکسیون آئورت شـایع‌ترین پدیده مهلک درگیر کننده آئورت اسـت (۴). بـا ورود خون به جدار آئورت، ابتدا مجـرای کاذبی در کنار مجرای اصلی شریان ایجاد می‌شود (۱). گاه این مجرای کاذب از محل یـا محل‌های دیگری غیـر از پارگی اولیه به مجرای اصلـی آئورت راه می‌یابـد (۵) (Re-entry sites). جدا شـدن دیواره آئـورت معمولاً به سـمت پایین است (دیسکسـیون نزولی یا دیستال) اما ممکن است جدا شـدن به سـمت بالا اتفاق افتد (دیسکسیون رتروگراد، صعودی یا پروگزیمال) (۵).

علت اصلی پارگـی ابتدایی و خونریزی بین دیواره آئورت در اکثر موارد ناشـناخته اسـت لیکن در اغلب موارد (۹۴٪ بیماران) پرفشاری خون وجود دارد که نقش مهمی در شـروع خونریزی داخل جدار رگ ایفـا می‌کند (۵، ۳). عوامل خطرسـاز معمول بیماری‌هـای قلبی مثل مصرف دخانیات، پرفشـاری خون، تصلب شرایین، بالا بودن کلسترول خون و همچنین بیماری‌های بافت همبند، التهاب آئورت، دریچه آئورت دولتی، دژنراسـیون کیسـتیک مدیا، بارداری، سـوءمصرف کوکایین و آمفتامین‌ها از علل زمینه‌ساز دیسکسیون آئورت هستند (۵، ۴).

علل دیسکسـیون ضربه‌ای آئورت نیز به دو دسـته کلی تقسـیم می‌شـوند: الف) خارجی یا غیرمستقیم ناشـی از ضربات بسته (بلانت) قفسه‌ی سینه یا شکم ب) داخلی یا مستقیم ناشی از اقدامات تشخیصی (کاتترگـذاری) یا درمانـی (جراحی قلب) (دیسکسـیون ایاتروژنیک). میـزان بروز هر دو نـوع تروماتیک بـا توجه به افزایش وسـایل نقلیه موتوری، تصلب شرایین (آترواسـکلروز)، بالا رفتن سن حیات و فزونی تعداد اعمال تشخیصی و جراحی قلب رو به افزایش است (۶، ۵). البته در صدمات بسـته قفسه‌ی سینه دیسکسـیون تروماتیک آئورت پدیده نـادری اسـت (۸، ۷) لیکن پارگی تروماتیک آئـورت یکی از علل مهم مرگ و میر در این موارد می‌باشد (۹، ۷).

دیسکسـیون آئـورت در مردان سـه برابر شـایع‌تر از زنـان و در سیاه‌پوسـتان شایع‌تر از سفیدپوستان و در بین آسیایی‌ها ناشایع است. حدود سه چهارم دیسکسیون‌های آئورت در سنین ۴۰ تا ۷۰ سالگی رخ می‌دهند (۱). دیسکسیون در افراد جوان‌تر از ۴۰ سال با ناهنجاری‌های بافت همبند مثل سندرم مارفان شایع می‌باشد (۲).

شروع دیسکسیون اغلب (در ۸۰ تا ۹۰٪ موارد) با درد شدید سینه

[Downloaded from sjfm.ir on 2026-11-26]

یا پشت همراه اســت که از قدیم به صورت درد شکافنده (Tearing) توصیف شــده است. این درد همگام با پیشــرفت دیسکسیون در طول آئورت به پایین یا بالا کشــیده می‌شــود. محل درد معمولاً نشان‌دهنده قســمت درگیر آئورت است. درد در قدام سینه دال بر گرفتاری آئورت فوقانی و احســاس درد در پشــت و شــکم دال بر دیسکســیون آئورت تحتانی اســت (۴). پرفشــاری خون در هر دو نوع ممکن اســت وجود داشــته باشــد لیکن در نوع دیسکسیون تحتانی شــایع‌تر است. کمبود نبــض (Pulse deficit)، اختلالات عصبی، نارســایی دریچه آئورت و نارسایی احتقانی قلب نیز در نوع فوقانی دیده می‌شود (۱۰).

فقــط در ســه نفر از هر صد هــزار نفری که با علایم درد ســینه، پشــت یا شــکم به اورژانس مراجعه می‌کنند دیسکسیون آئورت وجود دارد. بنابراین تشــخیص دیسکســیون آئورت مشکل بوده و اگر پزشک به فکر آن نباشــد تشــخیص بسیار مشــکل خواهد بود (۴). با توجه به ایــن امر تأخیر در تشــخیص معمولاً وجــود دارد و تأخیر بیش از ۲۴ ســاعت در ۳۹٪ مــوارد رخ می‌دهد. متأســفانه تأخیر در تشــخیص با درمان تاخیری نیز همراه بوده و می‌تواند به عوارض وخیم منجر شــود. رادیوگرافی قفســه‌ی سینه تقریباً در همه موارد شکل غیرعادی آئورت را نشان می‌دهد (۱۰). اکوکاردیوگرافی دو بعدی و سی‌تی‌اسکن نیز در تشــخیص کمک کننده هســتند (۱۱) و آنژیوگرافی آئورت در صورت انجام معمولاً تائید کننده تشخیص می‌باشد (۱۰).

روش‌های آزمایشــگاهی کاربرد کمی در تشــخیص دیسکســیون آئورت دارند. نوار قلب غیرطبیعی و نشانگرهای سرمی افزایش یافته که معمولاً با ســکته قلبی همراه هستند تشخیص دیسکسیون آئورت را رد نمی‌کنند زیرا خود دیسکسیون ممکن است سبب اختلال جریان خون عروق کرونر و سکته قلبی شده باشد.

با در نظر گرفتن محل دیسکسیون دو نوع تقسیم‌بندی انجام شده اســت که در هر دو نــوع، محل اولیه پارگی اهمیتــی ندارد بلکه محل ایجاد دیسکسیون مهم است (۴) (جدول ۱).

بر اساس زمان گذشته از حادثه اولیه نیز دیسکسیون به موارد حاد (۱۴ روز اول بعــد از پارگی)، تحت حــاد (۱۵ تا ۶۰ روز بعد از پارگی) و مزمن (پس از ۶۰ روز بعد از پارگی) تقســیم می‌شــود. از روز ۱۴ به بعد دیواره آئورت شکننده‌تر شده و احتمال ایجاد عوارض و خطر عمل جراحی افزایش می‌یابد (۴).

جدول ۱- انواع تقسیم بندی دیسکسیون آئورت

محل دیسکسیون	تقسیم بندی DeBakely	تقسیم بندی Stanford
دیسکسیون آئورت صعودی و نزولی	I	A
دیسکسیون آئورت صعودی	II	A
دیسکسیون آئورت نزولی	III سینه‌ای (IIIa) و شکمی (IIIb)	B

عوارض دیسکســیون عبارتند از: ۱) پارگی احتمالی جدار خارجی آئورت به داخل یکی از ســه حفره پریکارد، جنب یا شــکم و اختلالات همودینامیک بعدی از جمله سنکوپ و مرگ ۲) اختلال در جریان خون آئورت یا هر یک از شــاخه‌های شریانی منشعب از آن نظیر شریان‌های کرونری، کاروتید، بین‌دنده‌ای، احشــایی، کلیوی یا ایلیاک ۳) نارسایی دریچه آئورت (۱۰، ۷، ۴).

از لحاظ شــیوه درمانی در دیسکســیون آئورت فوقانی (قســمت صعــودی و عرضی) درمــان جراحی و در دیسکســیون آئورت تحتانی (قسمت ســینه‌ای و سینه‌ای- شــکمی) درمان طبی و در صورت بروز عوارض، درمان جراحی صورت می‌پذیرد. اگر قســمت فوقانی و تحتانی هر دو با هم درگیر باشــند برای قســمت فوقانی درمان جراحی و برای قســمت تحتانی درمان طبی بعدی انجــام می‌گیرد (۱۱). بدون درمان حدود نصف موارد دیسکســیون حاد آئورت فوقانی در عرض ۲۴ ساعت و حــدود ۶۰٪ موارد دیسکســیون حــاد آئورت تحتانی طــی یک ماه می‌میرند (۴).

بحث و نتیجه‌گیری

با توجه به مطالب ذکر شده، موارد زیر در خصوص این بیمار فوت شده قابل طرح و بحث می‌باشند:

۱) تشــخیص صحیح بعد از مرگ بیماری‌هــای عروق بزرگ از جمله شــریان آئورت اهمیت به ســزایی در پزشکی قانونی دارد که این امر با معاینه ظاهری جســد مقدور نبوده و مستلزم انجام کالبدگشایی است.

۲) اگرچه این احتمال وجود دارد که پارگی بر اثر ضربه تصادف ایجاد شده باشد ولی بنا به دلایل زیر ما معتقدیم که پارگی و یا دست کم دیسکســیون متعاقب آن، همزمان با بروز علایم بالینی بیمار یعنی حدود ۲۴ ساعت قبل از فوت ایجاد شده است:

الف) طبق شــواهد موجود، مصدوم پس از سانحه تصادف علایمی از ترومای بلانت قفسه‌ی سینه یا شکم نداشته است.

ب) نامبرده بســیاری از عوامل خطر پارگی و دیسکسیون از جمله جنســیت مذکر (دیسکســیون آئورت در مردان ۳ برابر شایع‌تر از زنان اســت)، سن بالا (سه چهارم دیسکســیون‌های آئورت بین سنین ۴۰ تا ۷۰ ســالگی رخ می‌دهند و بیمار مورد بحث نیز ۷۰ ســاله بود)، تصلب شــرایین (در تصاویر نیز به وضوح قابل رؤیت است) و احتمالاً پرفشاری خون و مصرف دخانیات را داشته است.

ج) پارگی دقیقاً بــر روی یک پلاک آترومی در دیواره آئورت قرار داشت و این امر، احتمال پارگی غیرتروماتیک را بیشتر به ذهن متبادر می‌ســازد و در ناحیه پارگی آثار و علایمی که نشانگر قدیمی بودن آن

[Downloaded from sjfm.ir on 2026-11-26]

باشد وجود نداشت.

د) شـروع دیسکسیون در ۸۰ تا ۹۰٪ موارد با درد شدید سینه یا پشـت همراه است که بیمار مورد بحث ما نیز این علایم را فقط حدود ۲۴ سـاعت قبل از فوت داشـته با چنین دردی به اورژانس بیمارستان مراجعه و قبل از آن هیچ علایمی نداشـته اسـت. کیفیت و محل درد بیمار نیز با نوع دیسکسیون مشاهده شده در کالبدگشایی (دیسکسیون رتروگراد آئورت فوقانی) هم‌خوانی داشـته اسـت. بیمار در مراجعه اول درد در قسـمت تحتانی قدام قفسه‌ی سینه و شکم و کمر و در مراجعه دوم درد در دنده‌ها و مهره‌های پشـتی را اظهار نموده اسـت. بنابراین می‌توان نتیجه گرفت که دیسکسیون رتروگراد آئورت حدود ۲۴ ساعت قبل از فوت شروع شده نه در فاصله ۳۵ روزه ضربه تا شروع علایم (در صورت بروز پارگی در زمان ضربه در طی این ۳۵ روز سـپری شده باید بیمار علایمی هر چند خفیف می‌داشت).

۳) طبیعـی بودن نوار قلـب در این بیمار ردکننده تشـخیص دیسکسـیون آئورت نبوده اسـت و با وجود نوار قلـب طبیعی یا حتی غیرطبیعی نیز ممکن است دیسکسیون آئورت وجود داشته باشد.

۴) عوارض دیسکسیون در این بیمار به صورت پارگی به داخل حفرات جنب چپ و راست و مدیاستن بوده است.

۵) رادیوگرافی قفسـه‌ی سـینه تقریبـاً در تمام موارد شـکل غیرعادی آئورت را در دیسکسـیون آئورت نشـان می‌دهد (۱۰) و اگر در بیمارسـتان شهرسـتان رادیوگرافی قفسه‌ی سـینه برای این بیمار درخواسـت می‌شد به احتمال قوی پهن‌شـدگی آئورت (مدیاستن) در کلیشـه رادیوگرافی قابل رؤیت بود. اگرچه عدم درخواست رادیوگرافی قفسه‌ی سینه دال بر سهل‌انگاری پزشـکان بیمارستان در معالجه این بیمار اسـت لیکن همان‌گونه که در بالا نیز اشـاره شـد در نهایت فقط برای سه نفر از هر صد هزار نفری که با علایم درد سینه، پشت یا شکم به اورژانس مراجعه می‌کنند تشخیص نهایی دیسکسیون آئورت مطرح می‌شـود بنابراین تشخیص دیسکسیون آئورت در صورتی که پزشک به فکر آن نباشـد بسیار مشـکل خواهد بود (۴). با توجه به این امر تأخیر در تشـخیص معمولاً وجود دارد و تأخیر بیش از ۲۴ سـاعت در ۳۹٪ موارد رخ می‌دهد (۱۰). اگر یک جراح یا پزشک متخصص در یک مرکز درمانی مجهز و شلوغ مرتکب چنین اشتباهی می‌شد، بی‌شک غیرقابل قبول بود لیکن عدم تشخیص آن از سوی یک پزشک عمومی شاغل در تنها اورژانس بیمارسـتان یک شهر محروم از امکانات پیشرفته پزشکی که شـاید در طـول عمر طبابت حرفـه‌ای خود تنها یک بـار با چنین بیماری برخورد نماید خیلی دور از انتظار نیست.

۶) تأخیر در تشخیص تاخیر در درمان را نیز در پی دارد. درمان دیسکسـیون آئورت فوقانی این بیمار مستلزم عمل جراحی بود (۱۱). بدون درمان یک دوم این بیماران در کمتر از ۲۴ ساعت فوت می‌نمایند (۴) که در مورد این بیمار نیز اتفاقی رخ داد.

در خصـوص برقراری ارتباط بین فوت و حادثه تصادف، پزشـک قانونی دچار چالش بزرگی بود چرا که از یک طرف متوفی عوامل زمینه‌ای بروز پارگی خودبخود در لایه انتیما و مدیای آئورت و دیسکسـیون متعاقـب آن را داشـت و همچنین بعد از حادثه تصـادف نیز هیچگونه آثار ضربه به قفسـه صدری و یا شکایت از سوی متوفی به ثبت نرسیده بود؛ از طرفی دیگـر احتمال اینکه پارگی اولیه بدنبال تصادف رخ داده باشـد و بدون بروز هرگونه علایم، بعد از گذشـت ۳۵ روز دیسکسیون بروز نماید نیز وجود دارد. ولی با عنایت به انصراف اولیای دم از شکایت خود، پیگیری و پرسـش در خصوص ارتباط و یا عدم ارتباط با تصادف مطرح نگردید. البته توضیحات پزشکی قانونی به اولیای دم در خصوص سخت بودن برقراری ارتباط بین حادثه تصادف و مرگ، در انصراف آنها از شکایت بی تأثیر نبود.

بـه هر حال هدف ارایه این مقاله آشـنا نمـودن همکاران محترم پزشـک و پزشـکان قانونی با بیماری‌های شـریان آئـورت و همچنین آگاهی آنان از برخی مشـکلات اشـتغال به طبابت و پزشکی قانونی در شهرها و استان‌های محروم کشور و عواقب اخلاقی و قانونی مترتب بود .امید اسـت که معرفی این مورد مقبول نظر اسـاتید و همکاران گرامی بوده و نویسندگان را از نکته نظرات خویش آگاه سازند.

تقدیر و تشکر

نویسـندگان مقاله از زحمات آقای دکتر رامین محمدیان مرادی (پزشـک قانونی محترم پرونده) و آقای ساسان احمدی (تکنسین سالن تشریح پزشکی قانونی) نهایت تشکر و قدردانی را می‌نمایند.

References

1- Beers MH, Porter RS, Jones TV, Kaplan JL, Berkwits M. The Merck manual of medical information: 2nd Home Edition. Introduction to aneurysms and aortic dissection. London: Merck; 2004.

2- Faggioli GL, Stella A, Gargiulo M, Tarantini Sm, D'Addato M, Ricotla JJ. Morphology of small aneurysms: definition and impact on risk of rupture. American Journal of Surgery.1994, 168: 131-5.

3- Kumar V, Abbas AK, Fausto N. Robbins and Cotran pathologic basis of disease. 7th ed. China:

[Downloaded from sjfm.ir on 2026-11-26]

Elsevier; 2005: 530-4.

4- Charles Brunicardi F, et al. Schwartz's principles of surgery. 8th ed. New York: McGrow-Hill; 2005: 691-715.

5- O'Gara PT, DeSanctis RW. Acute aortic dissection and its variants: Toward a common diagnostic and therapeutic approach. Circulation 92; 1995: 1376.

6- Meszaros I, Meszaros I. Traumatic dissection of the aorta (external and iatrogenic traumas). Orv Hetil. Dec 2001, 142 (51): 2851-5.

7- Mimasaka S, Yajima Y, Hashiyada M, Nata M, Oba M, Funayama M. A case of aortic dissection caused by blunt chest trauma. Forensic Science International. Mar 2003, 132(1): 5-8.

8- Uematsu M, Okada M, Yoshimura N, Azami T, Ataka K, Yamashita C. A surgical case of aortic dissection Stanford type A caused by blunt chest trauma - a report of a successful case. Nippon Kyobu Geka Gakkai Zasshi. Jun 1995, 43(6): 928-33.

9- Richens D, Field M, Neale M, Oakley C. The mechanism of injury in blunt traumatic rupture of the aorta. Eur J Cardiothorac Surg. Feb 2002, 21(2): 288-93.

10- Slater EE, DeSanctis RW. The clinical recognition of dissecting aortic aneurysm. American Journal of Medicine. May 1976, 60(5): 625-33.

11- Garrett BN, Ram CV. Acute aortic dissection. Cardiol Clin. May 1984, 2(2): 227-38.

[Downloaded from sjfm.ir on 2026-11-26]