

مرگ ناگهانی به عنوان اولین علامت فئوکروموسیتوم یک طرفه آدرنال: گزارشی یک مورد

دکتر آریا حجازی* - دکتر امین حسین زاده** - دکتر مرضیه حسینی*** - دکتر مهدی خادم نظمی****

* متخصص پزشکی قانونی، عضو هیات علمی سازمان پزشکی قانونی، عضو مرکز تحقیقات پزشکی قانونی، سازمان پزشکی قانونی کشور
** پزشک مرکز پزشکی قانونی استان فارس، عضو مرکز تحقیقات پزشکی قانونی، سازمان پزشکی قانونی کشور
*** پاتولوژیست پزشکی قانونی استان فارس، عضو مرکز تحقیقات پزشکی قانونی، سازمان پزشکی قانونی کشور
**** متخصص پزشکی قانونی استان فارس عضو مرکز تحقیقات پزشکی قانونی سازمان پزشکی قانونی کشور

چکیده

مقدمه: بیماری ایسکمیک قلبی شایع‌ترین علت مرگ ناگهانی است. فئوکروموسیتوم، تومور نادر ترشح‌کننده کاتکول آمین است که از سلول‌های کرومافین منشا می‌گیرد و علت نادری برای مرگ ناگهانی است.
معرفی مورد: در این مقاله نویسندگان یک مورد مرگ ناگهانی به دنبال فئوکروموسیتوم را در یک خانم ۲۲ ساله به ظاهر سالم گزارش می‌کنند که در کالبدگشایی، یافته غیرطبیعی در قلب و سایر ارگان‌های وی یافت نشد و تنها یافته، تومور فئوکروموسیتوم بود.
بحث و نتیجه‌گیری: در موارد مرگ ناگهانی توجه پاتولوژیست معمولاً به طرف بیماری‌های قلبی جلب می‌شود ولی، این مقاله تاکید می‌کند که در تعیین علت مرگ ناگهانی، یک کالبدشکافی دقیق و کامل با توجه به همه ارگان‌ها، علاوه بر قلب، لازم است.
واژگان کلیدی: مرگ ناگهانی، فئوکروموسیتوم، کالبدگشایی

تأیید مقاله: ۱۳۹۱/۱۲/۲۰

وصول مقاله: ۱۳۹۰/۱۰/۱۲

نویسنده پاسخگو: شیراز، مرکز پزشکی قانونی استان فارس

مقدمه

بالینی فئوکروموسیتوم به علت طیف متنوع و گیج‌کننده علائم و نشانه‌های آن بسیار مشکل است (۴). پرزنتاسیون این تومور می‌تواند در موارد نادری به شکل مرگ ناگهانی قلبی بعد از تروماهای خفیف وارد به شکم (۵) و یا ورزش‌های سنگین باشد (۶).
تعریف مرگ ناگهانی در مجامع علمی و رفرنس‌های مختلف متفاوت است. تعریف سازمان جهانی بهداشت از مرگ ناگهانی، مرگ در عرض ۲۴ ساعت اولیه، بعد از شروع علائم است؛ ولی این تعریف زمانی برای بسیاری از پزشکان و پاتولوژیست‌ها، طولانی است. بسیاری از صاحب نظران مرگ ناگهانی را مرگ پس از حداکثر یک ساعت از شروع علائم می‌دانند (۷). علل مرگ ناگهانی بسیار متفاوت می‌باشند که از این بین، بیماری‌های قلبی شامل بیماری ایسکمیک قلبی، شایع‌ترین علل مرگ ناگهانی هستند و فئوکروموسیتوم به عنوان یک علت مرگ ناگهانی نادر است (۸). در این مقاله نویسندگان، یک مورد مرگ ناگهانی به دنبال فئوکروموسیتوم را در یک خانم ۲۲ ساله به ظاهر سالم گزارش می‌کنند. در موارد مرگ ناگهانی، توجه پاتولوژیست معمولاً به طرف بیماری‌های قلبی جلب می‌شود ولی این مقاله تاکید

فئوکروموسیتوم‌ها تومورهای نادری هستند که به دلیل تظاهرات کلینیکی مختلف، تقلیدکننده بزرگ خوانده می‌شوند (۱). شیوع آن بین ۸-۲ نفر از هر یک میلیون نفر است و تخمین زده می‌شود که ۲٪ از افراد مبتلا به فشار خون، فئوکروموسیتوم داشته باشند (۲). این تومور با همان مکانیسم سلول‌های مدولای آدرنال، کاتکول آمین سنتز و ذخیره می‌کند و این پپتیدها مسوول بسیاری از علائم و نشانه‌های فئوکروموسیتوم، هستند. فئوکروموسیتوم می‌تواند در همه سنین بروز کند، ولی در جوانی و میانسالی شایع‌تر است. اغلب بیماران با علائمی چون فشارخون بالا، حملات اضطرابی تپش قلب، سردرد و تعریق مراجعه می‌کنند. شایع‌ترین نشانه فئوکروموسیتوم، افزایش فشار خون است و در موارد نادری، انواع آریتمی‌های قلبی شامل تکیکاردی سینوسی، برادیکاردی سینوسی، آریتمی‌های فوق بطنی و ... گزارش شده‌اند و ایسکمی میوکارد و سکته قلبی، حتی در فقدان اترواسکلروز، دیده می‌شود که علت آن اسپاسم عروق کرونر است (۳). تشخیص

می‌کند که در تعیین علت مرگ ناگهانی یک کالبدشکافی کاملاً دقیق و کامل با توجه به همه ارگان‌ها، علاوه بر قلب، لازم است.

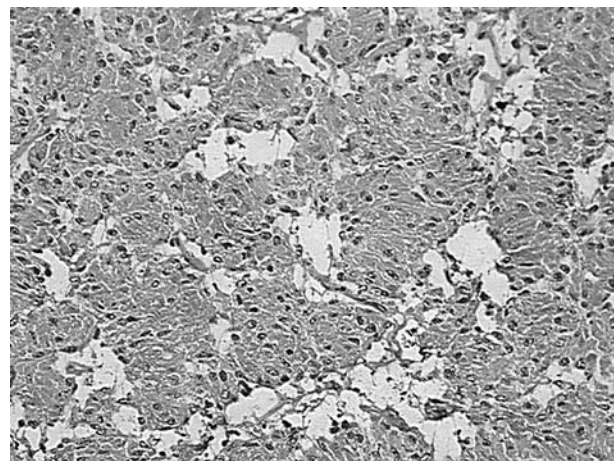
معرفی مورد

شرح حال

یک خانم مجرد ۲۲ ساله در حالی که به دنبال سرویس اتوبوس محل کار خود می‌دوید، به طور ناگهانی بیهوش شده و به زمین افتاده و فوت می‌کند. در بررسی تاریخچه پزشکی و خانوادگی هیچ‌گونه سابقه‌ای از بیماری خاص و یا علایم و نشانه‌هایی نظیر حملات سردرد، تپش قلب، تعریق و افزایش فشار خون یافت نشد؛ لذا، جهت بررسی علت دقیق فوت جسد وی به سالن تشریح پزشکی قانونی شیراز منتقل شده و تحت کالبدگشایی قرار گرفت.

یافته های کالبد گشایی

اتوپسی، ۱۹ ساعت پس از مرگ انجام شد. معاینه ظاهری، جسد خانمی با وزن ۶۵ کیلوگرم و با قد ۱۶۸ سانتی‌متر و وضعیت بهداشتی مناسب بود و نکته خاصی را نشان نداد. بعد از باز شدن جسد، ریه‌ها سنگین و نشان‌دهنده ادم به همراه ترشحات کف‌آلود صورتی رنگ در برش بودند. قلب از قفسه سینه خارج گردید. وزن قلب ۲۵۰ گرم بود و در برش بر روی عروق کرونر، هیچ‌گونه شواهدی از بیماری شامل اترواسکلروز، ترومبوز و یا پارگی دیده نشد. قلب از راه عروق بزرگ باز شد. تعداد کاسپ‌های آئورت و محل منشا گرفتن عروق کرونر نرمال بود. دریچه‌های قلبی هیچ‌گونه شواهدی از اختلال، اعم از رگورژیتاسیون، ضخیم‌شدگی و یا پیچ‌خوردگی لبه‌های لت‌ها، پارگی، سوراخ‌شدگی، کلسیفیکاسیون، فیوژن یا تغییرات ناشی از شلی دریچه‌ای را نشان نداد. کوردا تندینا نرمال بوده و عضلات پاپیلاری



شکل میکروسکوپی فتوکروموسیتوم رنگ آمیزی شده با هماتوکسیلین و ائوزین

فاقد اختلال و مالفورماسیون بودند. در برش‌های انجام شده بر روی میوکاردیوم هیچ‌گونه شواهدی دال بر ایسکمی حاد یا مزمن قلبی یافت نشد. دیواره بین بطنی و بین دهلیزی سالم و بدون سوراخ بود. ضخامت‌های میوکاردیوم بطن چپ و اندازه حفره بطن چپ به ترتیب ۱۱ و ۲۵ میلی‌متر (طبیعی) بود. در سایر ارگان‌های موجود در قفسه سینه نیز ضایعه خاصی یافت نشد. بررسی ارگان‌های داخل شکم، توموری با سایز ۳ سانتی‌متر در غده آدرنال راست را نشان داد. بررسی‌های هیستولوژی و ایمونوهیستوکمیستری، شک قوی به وجود فتوکروموسیتوم را تایید کردند (مثبت شدن مارکرهای نورآندوکراین در سلول‌های تومور و مثبت شدن مارکر S۱۰۰ در سلول‌های ساستنتاکولار). بررسی سایر ارگان‌های داخل شکمی نیز ضایعه خاصی نشان نداد. با این حال، نمونه‌برداری روتین برای آزمایشات سم‌شناسی و آسیب شناسی انجام شد. قابل ذکر است که نتایج آزمایشات، سم‌شناسی منفی گزارش شد. بعد از بررسی جنبه‌های قانونی و سایر تحقیقات و آزمایشات علت مرگ جسد مذکور افزایش فشار خون و یا آریتمی ناشی از رهایی کاتکول آمین‌ها از تومور فتوکروموسیتوم مخفی آدرنال در نظر گرفته شد.

بحث و نتیجه گیری

پزشکان در پزشکی قانونی علاوه بر مرگ‌های مشکوک، خودکشی و جنایی با طیف وسیعی از بیماری‌های منجر به مرگ سر و کار دارند که بسیاری از این مرگ‌ها ناگهانی و مبهم می‌باشند. بنابراین، لازم است کلیه علل مرگ در بررسی مرگ‌های ناگهانی و غیر منتظره در نظر گرفته شوند. علل مرگ ناگهانی بسیار متفاوت می‌باشند که از این بین، بیماری‌های قلبی شامل بیماری ایسکمیک قلبی، شایع‌ترین علل مرگ ناگهانی هستند. از جمله علل دیگر مرگ ناگهانی می‌توان به سایر بیماری‌های قلبی مثل کاردیومیوپاتی، میوکاردیت، بیماری‌های دریچه‌ای قلب، پارگی آنوریسم مغزی، ترومبوآمبولی ریوی و اشاره نمود (۷). مرگ ناگهانی با منشا سایر ارگان‌های داخلی کمتر شایع بوده و فتوکروموسیتوم به عنوان یک علت مرگ ناگهانی نادر است (۸). با این حال فتوکروموسیتوم شایع‌ترین علت مرگ ناگهانی با منشا غده آدرنال است و به نظر می‌رسد مکانیسم منجر به مرگ در این مورد، رهایی کاتکول آمین‌ها است که باعث اسپاسم عروق کرونر و در نتیجه آریتمی و نارسایی پمپ قلب می‌شود (۹).

در مورد گزارش شده در این مقاله، متوفی دارای وضعیت سلامتی خوب بوده و هیچ‌گونه شواهدی از بیماری زمینه‌ای خاص نشان نمی‌دهد و به نظر می‌رسد ایست قلبی به دنبال دویدن در خیابان، ناشی از ترشح هورمون‌های کاتکول آمین از فتوکروموسیتوم تشخیص داده نشده در آدرنال این متوفی و ایجاد آریتمی ناشی از این هیپراکتیویته بوده است. مرگ ناگهانی به عنوان تنها علامت فتوکروموسیتوم در ۱/۵٪

باید در تعیین علت مرگ ناگهانی در نظر گرفته شده و به دقت از لحاظ هرگونه پاتولوژی بررسی شوند. ضمن این که، به یکی از تظاهرات غیر معمول فنوکروموسیتوم یعنی مرگ ناگهانی به دنبال یک استرس نسبتاً خفیف نیز اشاره می‌کند.

موارد دیده می‌شود (۹). بررسی مختصر متون، چند مورد گزارش مرگ ناگهانی به عنوان اولین علامت فنوکروموسیتوم را نشان می‌دهد (۸، ۹). به طور عمده پزشکان به دنبال یک علت قلبی برای مرگ ناگهانی هستند ولی این مقاله تاکید می‌کند که ارگان‌های دیگر نیز

References

- 1- McNeil AR, Blok BH, Koelmeyer TD, Burke MP, Hilton JM. Pheochromocytomas discovered during coronial autopsies in Sydney, Melbourne and Auckland. *Aust N Z J Med.* 2000; 30(6): 648-52.
- 2- Aherrao N, Kumar N, Gambhir IS, Kishore D, Singh S, Mishra A, et al. Persistent hiccups-an unusual presentation of bilateral pheochromocytoma without syndromic association: A case report. *Case Report Endocrinol.* 2012; 2012: 824030.
- 3- Larry Jameson J. Principles of endocrinology in: *Harrison's Principles of Internal Medicine.* 18th ed., McGraw-Hilland, St. Louis; 2011: 2105-6.
- 4- Primhak RA, Spicer RD, Variend S. Sudden death after minor abdominal trauma: An unusual presentation of pheochromocytoma. *Br Med J (Clin Res Ed).* 1986; 292: 95-6.
- 5- Chiu CC, Chen YC, Teng TH, Yang LH, Chen YP, Siao FY. Sudden cardiac arrest after minor abdominal trauma: A successful resuscitation in a patient with haemorrhagic pheochromocytoma. *Resuscitation.* 2009; 80: 1323-4.
- 6- Verzeletti A, Amariti ML. Sudden death from an asymptomatic pheochromocytoma: A case report. *J Forensic Med.* 2011; 18(4): 180-1.
- 7- The pathology of sudden death. In: Saukko P, Knight B. *Knight's Forensic Pathology.* 3rd ed. London: Hodder Arnold Publishers. 2004; 492-3.
- 8- Woenckhaus C, Schwesinger G, Madea D. Non-diagnosed pheochromocytoma as a cause of sudden death in a 49-year-old man: A case report with medico-legal implications. *Forensic Science International.* 2006; 156 (2-3): 223-8.
- 9- Cardesi E, Cera G, Cassia A. Pheochromocytoma and sudden death: A case of hyperacute myocardial ischemia. *Pathologica.* 1994; 86 (6): 670-2.