

گزارش یک مورد بلع آهن‌ربا در بیمار مبتلا به اسکیزوفرنی پارانوئید

دکتر سیما نوحی* - دکتر عبدالرووف ادیب زاده** - حبیب کبیر عبدی*** - دکتر علیرضا شفیعی****

* روانپزشک، دانشیار دانشگاه، مرکز تحقیقات علوم رفتاری، دانشگاه علوم پزشکی بقیه اله (عج)
** روانپزشک، استادیار دانشگاه، مرکز تحقیقات علوم رفتاری، دانشگاه علوم پزشکی بقیه اله (عج)
*** روان‌شناس بالینی، بخش روان‌پزشکی، بیمارستان بقیه‌الله (عج)
**** پزشک عمومی، کمیته تحقیقات دانشجویی، دانشگاه علوم پزشکی بقیه اله

چکیده

مقدمه: در اسکیزوفرنی پارانوئید هذیان‌ها معمولاً به صورت گزند و آسیب یا خود بزرگ‌بینی می‌باشند و برخی از هذیان‌ها در اختلالات سایکوتیک به شکل هذیان‌های جسمانی تظاهر پیدا می‌کنند. بلع جسم خارجی در بیماران اسکیزوفرنی دیده شده است ولی تاکنون موردی که به بلع آهن‌ربا جهت برطرف کردن هذیان‌های پارانوئید پردازد دیده نشده است. در این گزارش مورد یک بیمار مبتلا به اسکیزوفرنی پارانوئید معرفی می‌شود که جهت جلوگیری از حرکت آهن موجود در معده که توسط بیگانگان جایگذاری شده است اقدام به خوردن آهن‌ربا نموده است. معرفی: مرد ۴۳ ساله، متاهل که به دلیل احساس جایگذاری جسم خارجی در بدن طی یک مهمانی دوستانه اقدام به مصرف چند قطعه آهن‌ربا نموده که باعث گیر کردن آهن‌رباها در معده شده است. برای بار اول آهن‌ربا با آندوسکوپ خارج گردید و به دلیل عدم درمان مناسب ضد سایکوز بیمار مجدد اقدام به مصرف آهن‌ربا نمود که باعث سوراخ شدن روده و انجام عمل لاپاراسکوپی گردیده بود. نتیجه‌گیری: مصرف صحیح و به موقع درمان در بیماران مبتلا به اسکیزوفرنی پارانوئید باعث جلوگیری از بروز مجدد اتفاقاتی می‌شود که علاوه بر کاهش هزینه‌های بیمارستانی باعث کاهش آسیب جسمانی به خود بیمار نیز می‌گردد. واژگان کلیدی: اسکیزوفرنی پارانوئید، جسم خارجی، بلع، آندوسکوپی

تایید مقاله: ۱۳۹۲/۳/۲۲

وصول مقاله: ۱۳۹۱/۲/۱۷

نویسنده پاسخگو: تهران، دانشگاه علوم پزشکی بقیه اله (عج) - مرکز تحقیقات علوم رفتاری - Snouhi2005@yahoo.com

مقدمه

جسم خارجی آزار و اذیت رساندن به آن‌ها است. به دنبال هذیان‌های بدبینی افراد مشکل پیدا می‌کنند (۲).

بلع جسم خارجی در بیماران اسکیزوفرنی دیده شده است. به عنوان مثال جوانی که به دلیل نیرو و قدرت گرفتن اقدام به بلع طلا و سکه می‌کرده است. (۳) ولی گزارش موردی که بلع آهن‌ربا را جهت برطرف کردن هذیان‌های پارانوئید انجام بدهد یافت نکردیم. در این گزارش مورد یک بیمار مبتلا به اسکیزوفرنی پارانوئید معرفی می‌شود که جهت جلوگیری از حرکت آهن موجود در معده که توسط بیگانگان جای‌گذاری شده است اقدام به خوردن آهن‌ربا نموده است.

معرفی مورد

بیمار مرد ۴۳ ساله، متاهل، تحصیلات دوم راهنمایی، اهل و

در اسکیزوفرنی پارانوئید هذیان‌ها معمولاً به صورت گزند و آسیب یا خود بزرگ‌بینی می‌باشند اما سایر هذیان‌ها با محتویات متفاوت نیز ممکن است رخ بدهند. در هذیان گزند و آسیب شخص معتقد است مورد اذیت و آزار، تعقیب، جاسوسی، توطئه یا تمسخر قرار گرفته است. در این نوع اسکیزوفرنی گرچه هذیان‌ها متعددند ولی معمولاً در ارتباط با یک موضوع یکپارچه شکل می‌گیرند و توهم‌ها نیز معمولاً با محتوی موضوع هذیانی رابطه دارند. موضوع گزند و آسیب ممکن است خود را با ایجاد حملات انتحاری نشان دهد (۱).

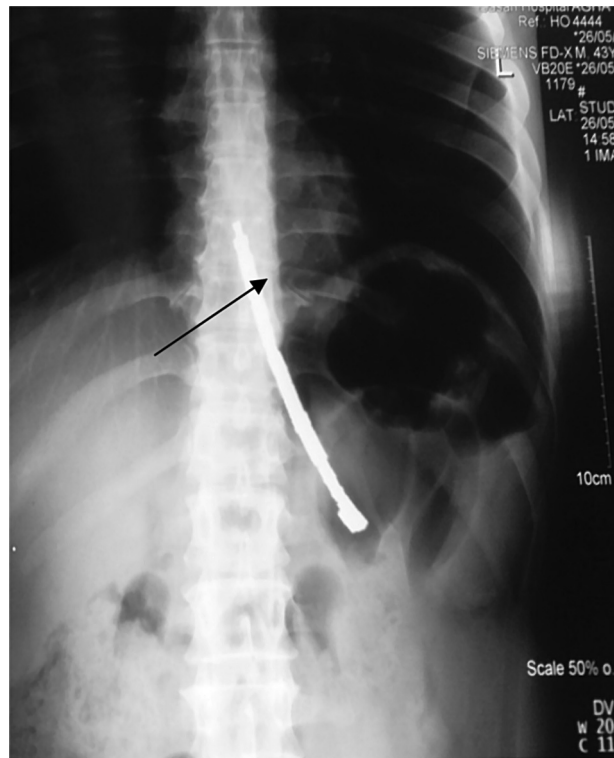
برخی از هذیان‌ها در اختلالات سایکوتیک به شکل هذیان‌های جسمانی تظاهر پیدا می‌کنند. افراد احساس وجود شی خارجی در قسمت‌های مختلف بدن داشته و اعتقاد دارند که هدف از جای‌گذاری

او کار گذاشته‌اند. وی پس از مصرف مواد مخدر در مهمانی دچار افت هوشیاری شده و بعد از به هوش آمدن چنین ادعایی کرده است. سابقه بدبینی به اطرافیان و همسایگان را نیز داشته است. در سابقه قبلی بیمار مصرف سیگار، شیشه و مشروبات الکلی نیز دیده شده است.

بیمار پس از مراجعه به مراکز دیگر درمانی و انجام تصویربرداری‌های متعدد و گفتن این‌که جسم خارجی وجود ندارد اقدام به خوردن چند قطعه آهن‌ربای ریز کرده که این آهن‌رباها در انتهای مری و ابتدای معده گیر کرده که در گرافی ساده قفسه سینه و شکم مشهود می‌باشد (تصویر ۱) سپس توسط آندوسکوپی این آهن‌رباها دیده شده و (تصویر ۲) خارج و با درمان ضد سایکوز، بیمار مرخص گردید (تصویر ۳). در ضمن بیمار پنج روز قبل از مصرف آهن‌رباها با رضایت شخصی همراهان از بخش روان‌پزشکی ترخیص شده بوده است.

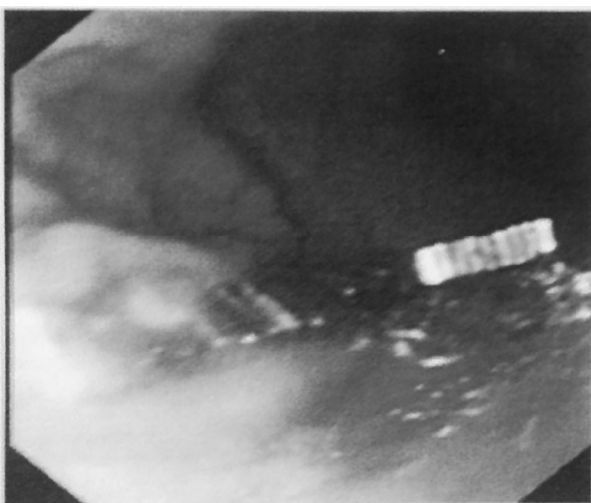
یک ماه بعد مجدداً بیمار با شکایت درد شکم به همراه تندرست به اورژانس بیمارستان بقیه‌اله مراجعه کرده و در شرح حال متوجه مصرف مجدد چندین آهن‌ربا گشتیم که باعث پرفوراسیون روده و ایجاد پریتونیت شده بود و محل آهن‌ربا در قسمت ربع تحتانی و راست شکم در گرافی ساده شکم مشهود بود (تصویر ۴) و با تشخیص شکم حاد تحت جراحی قرار گرفت و آهن‌رباها خارج و قسمت‌های پرفوره شده شکم به روش لاپاروسکوپی ترمیم گشت (تصویر ۵).

بار دوم مراجعه بیمار با این تفکر بود که اجسام خارجی جاگذاری شده توسط اطرافیان در خارج معده قرار دارد و در آوردن اولیه آهن‌رباها باعث جداسازی آن آهن شده است؛ مجدد اقدام به مصرف آهن‌رباهای ریز جهت جلوگیری از حرکت آن کرده است که به دلیل کمتر بودن آهن‌رباها نسبت به قبل از پیلور عبور کرده و باعث پرفوراسیون دئودنوم و ایجاد پریتونیت شده است.

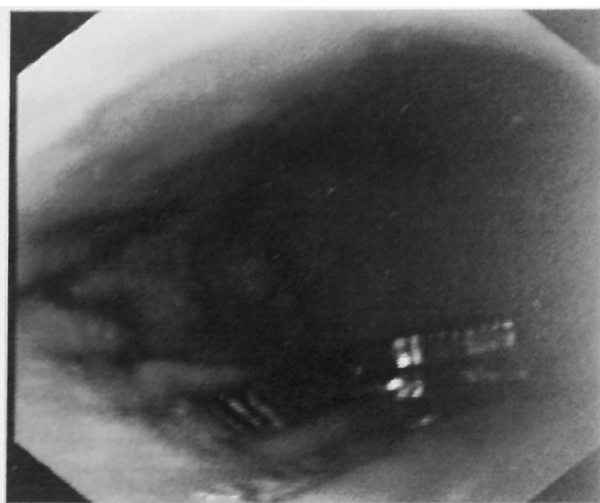


تصویر ۱- آهن‌ربای خورده شده بار اول در گرافی ساده

ساکن تهران و شغل آزاد که در خرداد ماه ۱۳۸۹ با شکایت حرکت اجسام خارجی داخل شکم و سر مراجعه کرده است؛ مشکلات بیمار از پنج ماه قبل بعد از یک مهمانی شروع شده است که به گفته خود بیمار اطرافیان در مهمانی جهت کنترل وی این اجسام خارجی را در بدن




3) Stomach, Body



4) Stomach, Body

تصویر ۲- آهن‌رباهای خورده شده توسط بیمار بار اول در آندوسکوپی فوقانی



تصویر ۵- آهن‌رباهای بلعیده شده توسط بیمار بار دوم بعد از عمل جراحی



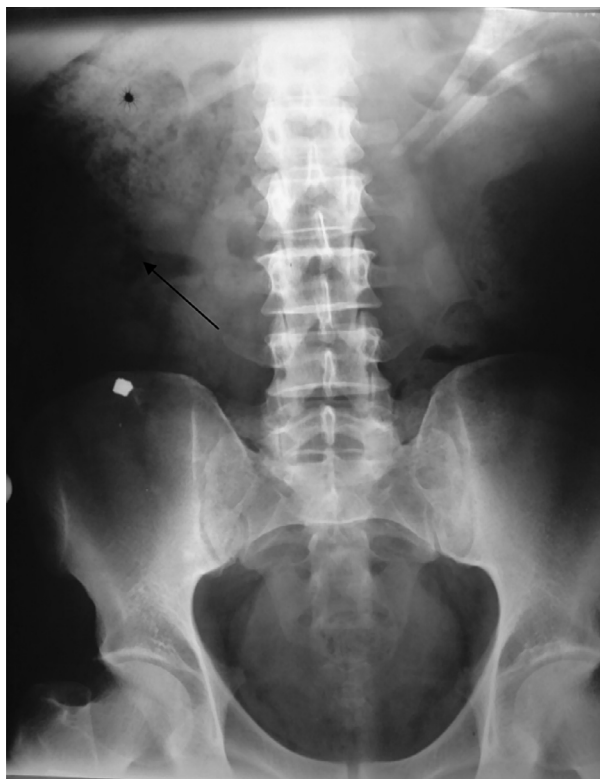تصویر ۳- آهن‌ربای بلعیده شده توسط بیمار بار اول بعد از درآوردن با آندوسکوپ

بحث

بلع جسم خارجی به صورت اختیاری می‌تواند نشان‌دهنده وجود بیماری‌های روان‌پریش باشد و بسته به این‌که نوع ماده بلع شده چه باشد و چه اندازه‌ای داشته باشد درمان متفاوت است. این مورد از اورژانس‌های طب محسوب می‌شود البته برخی از اجسام بلع شده اگر از ۱۰ سانتی‌متر کوچک‌تر باشند می‌توانند باعث عبور از معده و بروز پارگی در دئودنوم شوند. اگر اندازه‌ای بزرگ‌تر داشته باشند می‌توان با آندوسکوپی اقدام به خروج چنین موادی نمود (۴) که در مریض ما بار اول به دلیل بزرگ بودن آهن‌رباها اقدام به خروج شده بود و بار دوم به دلیل کوچک بودن قطعات، سوراخ شدن روده رخ داده بود که با جراحی درمان انجام شد.

در ارزیابی چنین بیمارانی باید به فکر سایر تشخیص‌ها به‌جز سایکوز از جمله تمارض، اختلالات وسواسی جبری، اختلال شخصیت و ... نیز بود؛ که در بررسی‌های متون قبلی مشخص شده است به‌طور مثال آقای جوان زندانی که جهت رهایی از زندان اقدام به خوردن تشک خود کرده بود یا خانم مبتلا به اختلال وسواسی جبری که اقدام به خوردن گل دیوار جهت آرامش می‌کرد و یا خانم جوان دوقطبی که حین آرایش تیوپ کرم را خورده بود (۳).

اسکیزوفرنی با تحریفات مشخص در عواطف، حس‌ها و گفتار مشخص می‌شود و در این بیماران باین‌که هوشیاری واضح وجود دارد و زوال عقلی رخ نداده است ولی ممکن است اختلالات شناختی بروز کند. در اسکیزوفرنی پارانویید افکار هذیانی بدبینانه غالب هستند و ممکن است با توهم و سایر اختلالات درک همراه شوند. تاکنون وجود این افکار پارانویید باعث گزارش موردهای نادر و جالب گردیده است که از جمله می‌توان به گزارش آقای ۴۴ ساله مبتلا به اسکیزوفرنی



تصویر ۴- نمای آهن‌ربای بلعیده شده توسط بیمار بار دوم در گرافی ساده شکم

نتیجه‌گیری

مصرف صحیح و به موقع درمان در بیماران مبتلا به اسکیزوفرنی پارانوئید باعث جلوگیری از بروز مجدد اتفاقاتی می‌شود که علاوه بر کاهش هزینه‌های بیمارستانی باعث کاهش آسیب جسمانی به خود بیمار نیز می‌شود. مطلع ساختن همراهان بیمار از احتمال وجود چنین حوادثی باعث افزایش رقبت همراهان در پیگیری درمان بیمارشان و افزایش اعتماد نسبت به کادر درمانی می‌گردد که در این راستا باید برنامه‌ریزی لازم صورت پذیرد.

پارانوئید اشاره کرد که بدون دلیل مشخص به مدت دو سال یک قفل به کیسه بیضه خود وصل کرده بود.

در برخورد با چنین بیمارانی با درمان بیماری زمینهای (سایکوز) به‌وسیله داروهای تایید شده و درمان‌های حمایتی اجتماعی و رفتاری باید عمل کرد (۵). در درمان این بیماری مداخلات رفتاری مانند آموزش این که خوردن چه چیزی خوب است و چه چیزی بد، توصیه شده است (۶).

گرچه همان‌طور که ذکر شد گزارشاتی وجود داشته است که به بررسی مورد بلع جسم خارجی در بیمار مبتلا به اختلال روان‌پزشکی پرداخته است ولی با توجه به این که تاکنون موردی از چنین اقدام خاصی در منابع دیده نشده، اقدام به گزارش این مورد شده است.

References

- 1- Kaplan HL, Sadock BJ, Greb JA. Synopsis of psychiatry behavioral: Sciencecs clinical psychiatry. Baltimore. Maryland, USA: William & Wilkins. 2006; 876-90.
- 2- Ipton A, Cancro R. Schizophrenia Clinical feature in Kaplan HI Sadock BJ Comprehensive textbook of psychiatry 8th ed, New York: William Wilkings; 2003: 968-86
- 3- Poynter BA, Hunter JJ, Coverdale JH, Kempinsky CA. Hard to swallow: a systematic review of deliberate foreign body ingestion. Gen Hosp Psychiatry. 2011; 33(5): 518-24.
- 4- Smith MT, Wong RKH. Esophageal foreign bodies: types and techniques for removal. Curr Treat Options Gastroenterol. 2006; 9: 75-84.
- 5- Beecroft N, Bach L, Tunstall N, Howard R. An unusual case of pica. Int J Geriatr Psychiatry. 1998; 13(9): 638-41.
- 6- Foxx RM, Martin ED. Treatment of scavenging behavior (coprophagy and pica) by overcorrection. Behav Res Ther, 1975; 13(2-3): 153-62.