پژوهشی

گزارش یک مورد آسپیراسیون جسم خارجی منجر به مرگ در یک کودک ۲ ساله

دکتر جابر قره‌داغی* - دکتر مریم مشفق - دکتر کیانا کولایی نژاد*** - دکتر سید مهدی مرعشی**** - دکتر وحید یوسفی نژاد*****

* استادیار سازمان پزشکی قانونی، مرکز تحقیقات سازمان پزشکی قانونی، سازمان پزشکی قانونی کشور، تهران، ایران
** دستیار گروه پزشکی قانونی، دانشگاه علوم پزشکی شهید بهشتی، تهران، ایران
*** متخصص پزشکی قانونی، سالن تشریح کهریزک، سازمان پزشکی قانونی کشور، تهران، ایران
**** متخصص پزشکی قانونی، مرکز تحقیقات پزشکی قانونی، سازمان پزشکی قانونی کشور، تهران، ایران
***** دستیار گروه پزشکی قانونی، دانشگاه علوم پزشکی تهران، تهران، ایران

چکیده

مقدمه: سرفه و دیسترس تنفسی به دلیل آسپیراسیون جسم خارجی در بچه ها مشکل شایعی است که با مشکلات تشخیصی همراه است. بیان این مورد برای تاکید بر علایم و نشانه‌ها، یافته‌های تشخیصی و اقدامات لازم برای جلوگیری از تشخیص اشتباه یا عدم تشخیص این موارد است تا در جهت حفظ جان این بیماران دقت بیشتری صورت گیرد.

معرفی مورد: جسد متعلق به یک کودک ۲ ساله بود که با شرح حال علایم تنفسی به دنبال بلع خرما و مراجعه به پزشک پس انجام کلیشه رادیوگرافی از بیمارستان ترخیص شده بود، اما کمتر از ۱۲ ساعت بعد با تشدید علایم تنفسی فوت شده بود. در اتوپسی هسته خرما در محل دو شاخه شدن تراشه و انسداد تراشه یافت شد.

نتیجه‌گیری: توجه به علایم بالینی و در نظر گرفتن احتمال عدم وجود یافته‌های رادیولوژیک و تحت نظر گرفتن این گونه موارد و اقدامات تشخیصی بیشتر می‌تواند از بروز اشتباه یا نادیده گرفتن تشخیص صحیح جلوگیری کرده و در حفظ جان این بیماران کمک کننده باشد.

کلمات کلیدی: آسپیراسیون، جسم خارجی، ریه، اتوپسی

وصول مقاله: ۱۳۹۲/۲/۴ تأیید مقاله: ۱۳۹۲/۴/۲۲

نویسنده پاسخگو: hooman56y@yahoo.com

مقدمه

آسپیراسیون جسم خارجی یکی از مشکلات مهم و مخاطره آمیز در کودکان است که علیرغم پیشرفت‌های پزشکی همچنان مشکل پایداری است و درصد قابل توجهی از آن در کودکان زیر ۳ سال رخ می دهد و همراه با موربیدیتی و مورتالیتی است (۳-۱).

مورتالیتی ناشی از آسپیراسیون جسم خارجی در مطالعات مختلف متفاوت ذکر شده است، اختر و همکاران در پاکستان در سال ۱۹۹۷ بیش از ۸٪ مورتالیتی بین ۳۵ کودک با آسپیراسیون جسم خارجی را گزارش کردند (۴) در حالی که در مطالعه انجام شده در چین در سال ۲۰۱۲ میزان مورتالیتی ۰/۱۹٪ بود (۲ مورد از ۱۰۲۴ مورد) (۵).

شرح حال از حمله ناگهانی خفگی (Chocking) و به دنبال آن سرفه، دیسترس تنفسی، ویز لوکالیزه و کولاپس ریوی یا آمفیزم در رادیوگرافی تشخیص را آسان می‌سازد (۶)، اما هنوز موارد زیادی وجود دارد که بروز اولیه یا جزیی بوده یا توسط والدین مشاهده نشده یا فراموش شده یا بدلیل اندکس‌های پایین شک کلینیکی، توسط مراقبت پزشکی نامشخص باقیمانده‌اند. این بیماران ممکن است برای مدت طولانی به عنوان پنومونی راجعه تحت درمان قرار گیرند (۸، ۷).

در موارد آسپیراسیون، شایع‌ترین جسم خارجی مشاهده شده در راه هوایی، آجیل بوده است و شایع‌ترین مکان برای آسپیراسیون جسم خارجی شاخه اصلی برونش راست و بعد از آن شاخه اصلی برونش چپ است (۵).

[Downloaded from sjfm.ir on 2025-11-05]

یافته‌های رادیولوژیـک در آسپیراسیون جسم خارجی بستگی به دانسیتـه جسم آسپیره شده دارد. در صورت رادیواوپک یا رادیولوسنت بـودن جسم در گرافی دیده می‌شود (۷٪). به همین اندازه ممکن است هیچ یافته رادیولوژیکی در آسپیراسیون وجود نداشته باشد (۹). آمفیزم بـه عنوان علامت رادیولوژیک غیرمستقیم در دو سوم موارد دیده شده است (۶). آتلکتازی پس از تنگی (Post-Stenotic)، پنومونی در ۱۰٪ ، برونشـیت در ۹٪ و پونوموتوراکس در ۲٪ موارد دیده شد. نمای جانبی و فرونتال گردن و قفسه سینه در تشخیص آسپیراسیون جسم خارجی کمک‌کننـده هستند. در صورت شک بالینـی، گرافی جانبی بافت نرم گردن می‌تواند به تشخیص درگیری راه هوایی بالاتر کمک کند (۱۰).

گرافـی قفسه سینـه‌ی نرمال در ۳۰-۲۵٪ مـوارد دیده می شود (۱۱، ۹). یافته‌هـای گرافـی بر اساس دنسیتی جسـم خارجی و طول مـدت علایم متفـاوت اسـت. در کودکـان low dose multi detector CT (MDCT)، اسکـن و برونکوسکوپـی Virtual (VB) حساسیـت (Sensitivity) ۹۲ تـا ۱۰۰٪ و ویژگی (Specificity) ۸۰ تا ۸۵٪ دارد که می‌تواند قبل از برونکوسکوپی انجام شود (۱۲، ۱۱، ۶).

در بیمـار بد حال با شک بـه آسپیراسیون جسم خارجی براساس شرح حال و معاینه بالینی، رادیوگرافی قفسه سینه لازم نیست. در این موارد کنترل راه هوایی و برونکوسکوپی سخت لازم است (۱۱).

در هر حال علایم کلینیکی و یافته‌های گرافی‌های ساده رایولوژیک ارزش تشـخیصی پایینی در کودکان با شـرح حال آسپیراسیون جسم خارجی دارد (۱۳) و انجام اقدامات تشخیصی و درمانی بیشتر در موارد با شرح حال قطعی و علایم مشکوک بسیار ضروری است.

بیان این مورد برای تاکید بر علایم و نشانه‌ها، یافته‌های تشخیصی و اقدامات لازم برای جلوگیری از تشخیص اشتباه یا عدم تشخیص این مـوارد است تا در جهت حفظ جان این بیماران دقت بیشـتری صورت گیرد.

معرفی مورد

بیمار پسر بچه دو ساله‌ای بود که بعد از ظهر روز جمعه بعد از بلع خرما دچار مشکل تنفسی شده و به یکی از مراکز درمانی برده می‌شود، پزشک پس از تهیه رادیوگرافی از قفسه سینه در دو نمای رخ و نیمرخ (تصویر ۱)، به دلیل عدم رویت نکته خاصی در گرافی‌ها، تشـخیص بلع خرما و وارد شدن به دستگاه گوارش و احتمال دفع آن را مطرح نموده و بدون توصیه خاصی کودک را ترخیص می‌نماید. نکته بسیار مهم این است که مـادر کودک علیرغم تاکید مکرر و چنـد بار سوال پرسیدن، شـرح حالی از سمع ریه توسط پزشک را نمی‌داد. کودک به منزل برده می‌شود، اما مشـکلات تنفسی به تدریج پیشرفت کرد و مادر کودک با توجه به اطمینانی که پزشک در مورد ورود هسته خرما به معده کودک داده اسـت، توجهی بـه وضعیت تنفسی کـودک نمی‌نماید. کودک در ساعـت ۴:۵۰ صبح روز شنبه (۱۲ ساعت پس از ترخیص اولیه) پس از آپنه، بدون علایم حیاتی به مرکز درمانی دیگری برده می‌شود، که علی رغم اقدامات احیای قلبی ریوی کودک در صبح روز شنبه فوت می‌شود و جسد جهت کالبدگشایی به سالن تشریح ارجاع می‌گردد.

در کالبد گشـایی، جسد پسـر بچه دو ساله با قـد ۹۰ سانتیمتر و وزن ۱۲ کیلوگـرم بـود که جسم خارجی (هسـته خرما) در قسمت انتهایـی تراشه در محل دو شاخه شدن آن مشـاهده گردید، التهاب و خونمردگی در تراشه زیر جسم خارجی مشهود بود و ترشحات چرکی و اگزوداتیو در برونش اصلی راست نیز دیده شد. ریه ها در لمس کم هوا

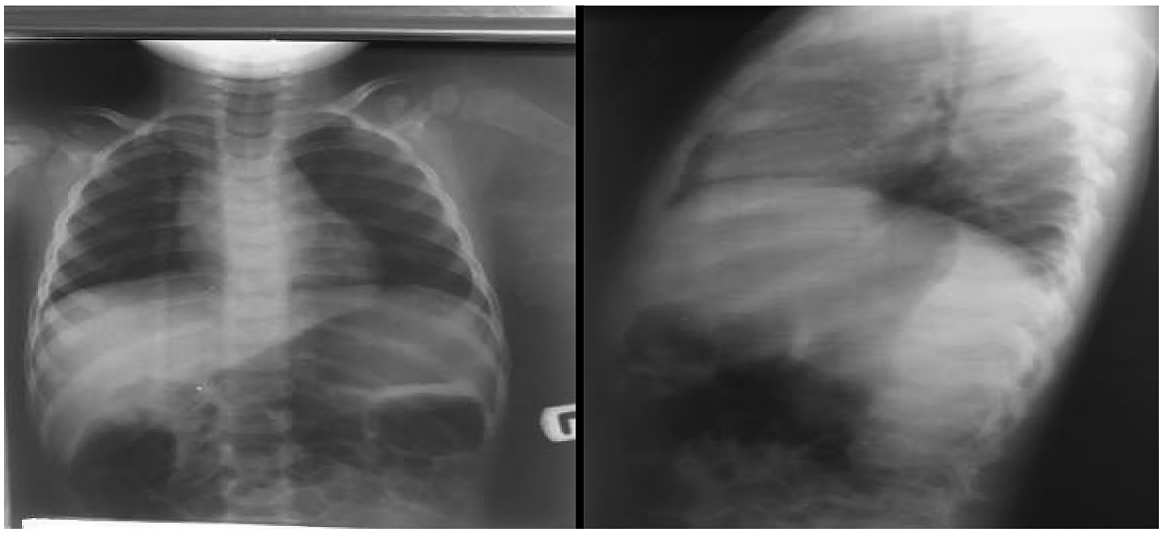

تصویر ۱- گرافی رخ و نیمرخ قفسه سینه به عمل آمده در مراجعه اولیه

[Downloaded from sjfm.ir on 2025-11-05]

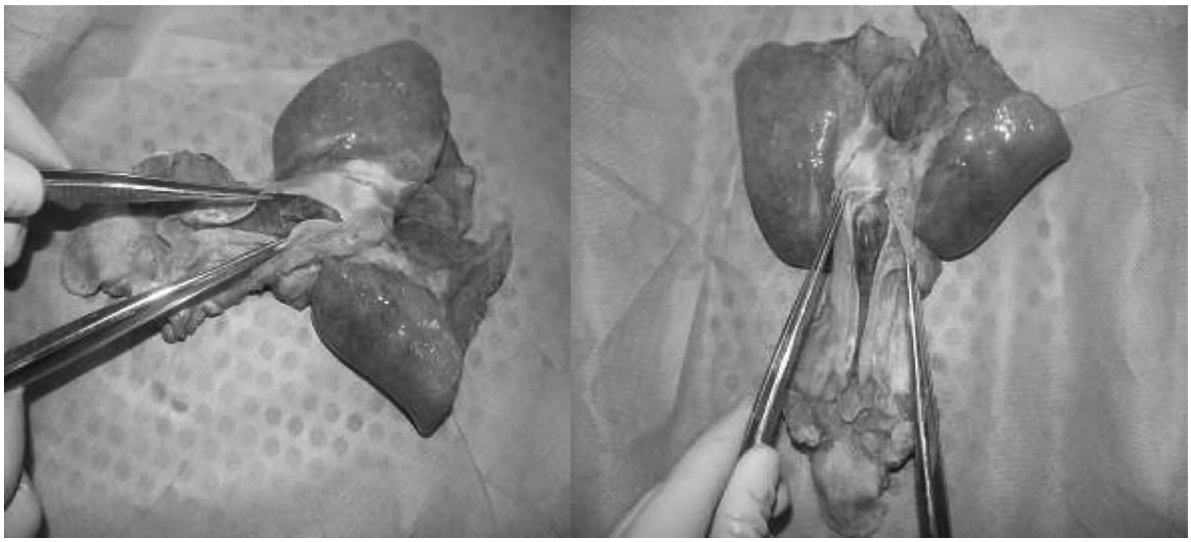

تصویر ۲- خارج سازی حلق و حنجره و ریه به صورت بلوک. وجود جسم خارجی هسته خرما در محل دو شاخه شدن برونش با ورود به برونش اصلی راست

و در برش محتقن و مختصری خیزدار بود (تصویر ۲).

در نمونه ارسالی به پاتولوژی، چهار قطعه بافت ریه، هر یک در قسمت‌های پوشیده از پلور با سطح صاف، شفاف خاکستری رنگ، پرخونی و تراکم نسبی منتشر، تقریبا به طور یکنواخت در سراسر سطوح برش هرچهار قطعه گزارش شد.

در تشخیص میکروسکوپی پرخونی وسیع و منتشر بینابینی ریوی با حضور کانون‌های پراکنده خونریزی درون آلوئول‌ها، کانون‌هایی از کلاپس حبابچه‌ها و تغییرات آمفیزمی پیرامون آن‌ها دیده شد. علت فوت نارسایی تنفسی متعاقب بلع جسم خارجی تعیین گردید.

بحث

آسپیراسیون جسم خارجی مشکل شایعی در کودکان است و با مشکلات تشخیصی مواجه می‌باشد (۱۵-۱۳). اغلب موارد مشکوک به آسپیراسیون جسم خارجی پسران یک تا سه ساله بوده (۱۳، ۳-۱) و شایع‌ترین جسم خارجی آجیل و شایع‌ترین مکان آن شاخه اصلی برونش راست گزارش شده است (۳، ۲).

در غیاب شرح حال قطعی آسپیراسیون جسم خارجی، خفگی (Chocking)، یا حمله ناگهانی سرفه و دیسترس تنفسی کریپتاسیون یا رونکای شاخص های ارزشمندی برای تشخیص آسپیراسیون جسم خارجی هستند (۱۶).

گرافی قفسه سینه ممکن است در یک چهارم تا یک سوم موارد نرمال باشد (۱۱، ۹). انجام برونکوسکوپی در فاصله زمانی کوتاه مداخله‌ی مفیدی به نظر می‌رسد (۹). همچنان که در مورد ما نیز مشاهده می‌گردد در گرافی رخ و نیمرخ قفسه سینه نکته مشکوکی دیده نمی‌شود. لذا به نظر می‌رسد در مواردی که شرح حال مشخصی از بلع جسم خارجی و علایم تنفسی ارایه می‌شود، اکتفا نمودن به طبیعی بودن گرافی قفسه سینه می‌تواند نتیجه مرگباری را به همراه داشته باشد. نکته دیگری که در صورت صحیح بودن شرح حال ارایه شده توسط مادر کودک، می تواند مورد توجه باشد ذکر عدم سمع ریه توسط پزشک در مراجعه اولیه توسط مادر می باشد. همچنان که در بالا نیز اشاره گردید حتی در موارد عدم وجود شرح حال قطعی آسپیراسیون جسم خارجی، ممکن است در سمع ریه نکات مثبت و مطرح کننده آسپیراسیون داشته باشیم (۱۶)، برخی مطالعات حساسیت و ویژگی ۷۰/۵٪ و ۶۳٪ را برای معاینه فیزیکی ذکر کرده‌اند (۱۷). لذا انجام چنین اشتباهی توسط پزشک معالج، می تواند خطایی نابخشودنی و جبران‌ناپذیر باشد.

مطالعات نشان داده‌اند که عفونت‌های تنفسی مکرر (راه‌های هوایی تحتانی) نیاز به ارزیابی مجدد جهت بررسی جسم خارجی دارد. همچنین اپیزودهای مکرر ویزینگ و دیسترس تنفسی و شواهد کلینیکی یا رادیولوژیک انسداد لوکالیزه‌ی راه هوایی تشخیص آسپیراسیون جسم خارجی را مطرح می‌کند.

در کل با اخذ شرح حال دقیق و معاینه و انجام اقدامات تشخیصی مناسب، از عوارض بعدی نیازمند روش‌های جراحی پیچیده و یا مرگ احتمالی جلوگیری می‌گردد. اگرچه علی‌رغم در نظر گرفتن اقدامات تشخیصی و درمانی به موقع، آسپیراسیون جسم خارجی همچنان با موربیدیتی و مورتالیتی بالا بصورت فوت ۵۰۰ تا ۳۰۰۰ بچه در سال به علت آسپیراسیون جسم خارجی در ایالات متحده همراه است (۱۸).

به نظر می‌رسد برگزاری دوره‌های بازآموزی در زمینه بلع جسم خارجی و اقدامت تشخیصی و درمانی آن، خصوصا برای پزشکان شاغل

[Downloaded from sjfm.ir on 2025-11-05]

در اورژانس‌هـــای بیمارستان‌ها و مراکز درمانـــی امری بسیار ضروری و حیاتی باشـــد. همچنین ارایه برنامه‌های آموزشـــی در زمینه بلع جسم خارجـــی و اقدامـــات اولیه آن بـــرای والدین و در سطـــح جامعه بسیار ضروری است.

نتیجه‌گیری

بـــا توجه به مورد مطـــرح شده، بی توجهی به شـــرح حال، علایم بالینـــی و عدم معاینه فیزیکی دقیق و ترخیص زودهنگام کودک و عدم انجام اقدامات تشـــخیصی بیشتر باعث عدم تشخیص به موقع و صحیح آسپیراسیون جسم خارجی شده و منجر به فوت بیمار گردیده است.

اگرچـــه علی‌رغـــم در نظرگرفتن اقدامات تشـــخیصی و درمانی به موقع، آسپیراسیون جســـم خارجی همچنان با موربیدیتی و مورتالیتی بالا همراه است، اما توجه به شرح حال و علایم بالینی و در نظر گرفتن احتمـــال عدم وجـــود یافته هـــای رادیولوژیک و تحت نظـــر قرار دادن اینگونه موارد و اقدامات تشـــخیصی بیشـــتر، می‌تواند از بروز اشتباه یا نادیده گرفتن تشـــخیص صحیح جلوگیـــری نماید و در حفظ جان این بیماران کمک کننده باشد.

تشکر و قدردانی

نویسندگان مقاله مراتب تشـــکر و قدردانی خود را نسبت به دکتر محمد رشید شیخ اسماعیلی که تفسیر مجدد گرافی‌ها را انجام دادند و همچنین سرکار خانم مهابادی پرسنل محترم سالن تشـــریح کهریزک، ابراز می‌دارند.

References

1- Meyer FS, Trübner K, Schöpfer J, Zimmer G, Schmidt E, Püschel K, et al. Accidental mechanical asphyxia of children in Germany between 2000 and 2008. Int J Legal Med. 2012; 126: 765-71.

2- Yalçin S, Karnak I, Ciftci AO, Senocak ME, Tanyel FC, Büyükpamukçu N. Foreign body ingestion in children: an analysis of pediatric surgical practice. Pediatr Surg Int. 2007; 23: 755-61.

3- Chinski A, Foltran F, Gregori D, Ballali S, Passali D, Bellussi L. Foreign bodies in children: a comparison between Argentina and Europe. Pediatr Otorhinolaryngol. 2012; 76: 76-9.

4- Akhter J. Tracheobronchial foreign bodies in children. JCPSP 1997; 7: 10-12.

5- Gang W, Zhengxia P, Hongbo L, Yonggang L, Jiangtao D, Shengde W, et al. Diagnosis and treatment of tracheobronchial foreign bodies in 1024 children. J Pediatr Surg. 2012; 47: 2004-10.

6- Hitter A, Hullo E, Durand C, Righini CA. Diagnostic value of various investigations in children with suspected foreign body aspiration: review. Eur Ann Otorhinolaryngol Head Neck Dis. 2011; 128: 248-52.

7- Khan S. Moazam F. Foreign bodies aspiration in pediatric patients. Pak J Surg 1988; 4: 1l-l4.

8- Szafrański W, Dobielski J, Papiewski W, Czechowska U. Occult bronchial foreign bodies - analysis of own material. Pneumonol Alergol Pol. 2013; 81: 40-4. Polish.

9- Chang AE, Pereira KD. Tracheal foreign bodies: are radiographs misleading? Pediatr Emerg Care. 2013; 29: 515-7.

10- Tariq P. Foreign Body Aspiration in Children -A Persistent Problem. J Pak Med Assoc. 1999; 49: 33-6.

11- Dinwiddie R. Aspiration syndromes. In: Diagnosis and management of paediatric respiratory diseases. 2nd ed. New York. Churchill Livingstone, 1997; 247: 60.

12- Manach Y, Pierrot S, Couloigner V, Ayari-Khalfallah S, Nicollas R, Venail F, et al. Diagnostic performance of multidetector computed tomography for foreign body aspiration in children. Int J Pediatr Otorhinolaryngol. 2013; 77: 808-12.

13- Midulla F, Guidi R, Barbato A, Capocaccia P, Forenza N, Marseglia G, et al. Foreign body aspiration in children. Pediatr Int 2005; 47: 663-8.

14- Blazer S, Naveh Y, Friedman A. Foreign body in the airway: a review of 200 cases. Am J Dis Child 1980; 134: 68-71.

15- Indudharan R, Ram SP, Sidek DS. Tracheobronchial foreign bodies in relation to feeding practices in young children. J Accid Emerg Med. 1997; 14: 341–343.

16- Uppal K, Sahni JK. Tracheobronchial foreign body aspiration in children. Pak J Otolaryngol. 1991: 7: 57-60.

[Downloaded from sjfm.ir on 2025-11-05]

17- Ezer SS, Oguzkurt P, Ince E, Temiz A, Çalıskan E, Hicsonmez A. Foreign body aspiration in children: analysis of diagnostic criteria and accurate time for bronchoscopy. Pediatr Emerg Care. 2011; 27: 723-6.

18- Calboon JH, Grover FL. Tracheobronchial aspiration in: Webb WR, l3esson A (eds). St. Louis Mosby year book of thoracic surgery. 1991; 142-50.

[Downloaded from sjfm.ir on 2025-11-05]