تشخیص تریاک بلع شده در حاملین بسته مواد مخدر توسط سی تی اسکن: تعیین واحد هانسفیلد بسته ها

دکتر مرتضی صانعی طاهری * - دکتر حسین حسنیان‌مقدم ** - دکتر مختوم شهنازی * - دکتر شیرین بیرنگ* - دکتر حمید حمادی ***

* متخصص رادیولوژی - استادیار دانشگاه علوم پزشکی شهید بهشتی - بیمارستان لقمان حکیم - دپارتمان رادیولوژی

** متخصص پزشکی قانونی - فلوشیپ سم شناسی بالینی و مسمومیت‌ها - استادیار دانشگاه علوم پزشکی شهید بهشتی - بیمارستان لقمان حکیم

*** متخصص رادیولوژی - دانشیار دانشگاه علوم پزشکی شهید بهشتی - بیمارستان لقمان حکیم

چکیده

زمینه و هدف: هدف این مطالعه گزارش تجربیات ما در تشخیص حاملین تریاک بلع شده با سی تی اسکن است.

روش بررسی: بعد از شک به شخص حامل تریاک بلع شده سی تی اسکن شکم و لگن انجام داده و دانسیته بسته ها را بر حسب واحد هانسفیلد اندازه گرفتیم.

یافته‌ها: میانگین سن بلع کنندگان این مواد ۵/۹± ۲۸/۲ سال (بین ۳۵- ۱۷) بود که ۱۱ نفر (۹۱/۶٪) نفر آنها مرد وفقط یک نفر زن بودند. میانگین حداقل واحد هانسفیلد ۱۹/۶± ۱۶۳/۸ و میانگین حداکثر واحد هانسفیلد ۳۲/۸ ± ۲۰۵/۳ بود. ما مرگ دختر ۱۸ساله ای در اثر مسمومیت با تریاک را داشتیم. در تمام بیماران بسته ها توسط سی تی اسکن بدون ماده حاجب در لوله گوارش دیده شدند.

نتیجه‌گیری: سی تی اسکن تصویر نگاری مناسب در تشخیص بسته های تریاک همانند کوکائین و هروئین می باشد.

واژگان کلیدی: بلع کننده مواد غیرقانونی- سی تی اسکن- قاچاق- بسته اپیوم- واحد هانسفیلد

وصول مقاله: ۱۳۸۵/۴/۶ پذیرش مقاله: ۱۳۸۵/۱۱/۳

نویسنده مسئول: تهران- بیمارستان لقمان حکیم- بخش رادیولوژی saneim@yahoo.com

مقدمه

بلع کنندگان بسته‌های مواد غیرقانونی (body packers) اشخاصی هستند که داروهای قاچاق را به طور بین المللی حمل می‌کنند. اگرچه بیشتر آنها بسته ها را بلع می کنند، گذاشتن آنها در رکتوم (۳-۱) و واژن (۴، ۲) نیز گزارش شده است. این اشخاص از داروهای یبوست زا مثل دی فنوکسیلات استفاده می‌کنند. زمان ترانزیت ممکن است بین دو - سه روز تا یک هفته باشد(۵). پس از وارد شدن مواد مخدر به مقعد ملین مصرف می‌کنند یا با تنقیه به دفع بسته‌ها از طریق رکتوم کمک می‌کنند(۲).

این مسأله نه تنها برای حاملین همراه با خطر است در صورتی که این اشخاص شناسایی نشوند آلودگی اجتماعی نیز به همراه دارد. بیماران به علت علایم مسمومیت دارویی، انسداد مکانیکی روده یا توسط پلیس به بیمارستان ارجاع می‌شوند. حدود ۹۰ ٪ تمام داروهای مخدر در زندان‌ها توسط بلع یا گذاشتن بسته ها در رکتوم یا واژن قاچاق می‌شوند. به علت مسمومیت شدید دارویی و سایر عوارض جانبی مهم است که تشخیص رادیولوژیک این مواد در کوتاه‌ترین زمان ممکن انجام شود. تصاویر رادیولوژیک روش مفیدی برای تشخیص این مواد در حاملین مخفی داروها است که می‌تواند از پاره شدن کشنده بسته ها طی تجسس مواد مخدر پیشگیری کند. گرافی ساده شکم بعنوان روش غربالگری روشی ناقص است (۸، ۳).

اخیراً قاچاقچیان تخصصی داروها، آب یا روغن یا سایر مایعاتی را که دارای دانسیته مشابه با مواد مخدر در عکس ساده هستند، می‌خورند؛ در این صورت تشخیص حدود بسته ها و افتراق آنها از

[Downloaded from sjfm.ir on 2026-01-07]

مواد باقیمانده روده ای مشکل می شود بخصوص پس از انما یا حرکات متعدد روده‌ای(۹). بنابراین جستجوی تصویر نگاری از راه‌های دیگر مثل سی تی اسکن می‌تواند مفید باشد.

اطلاعاتی که دستگاههای سی‌تی از ضریب تخفیف خطی هر پیکسل محاسبه می‌کنند، به شماره جدیدی تبدیل می‌شود که به آن شماره سی‌تی (CT Number) یا واحد هانسفیلد می‌گویند. این واحد بیانگر ماهیت عضو و یا ضایعه مورد بررسی می‌باشد. واحد هانسفیلد آب صفر می‌باشد. بافت چربی تا ۱۰۰- ونسوج نرم مابین ۴۰+ تا ۶۰+ هانسفیلد دانسیته دارند. دانسیته هوا ۱۰۰۰- و استخوان ۱۰۰۰+ است. دانسیته‌های بسته‌های مواد مخدر اپیوم ۱۵۰+ تا ۲۰۰+ بیانگر وجود ماده‌ای با دانسیته بیش از نسج نرم می‌باشد که در دستگاه گوارش با دانسیته هوا (۱۰۰۰-) به خوبی تشخیص داده می‌شوند. در ضمن واحد هانسفیلد بیانگر میانگین پیکسل‌های متعدد می‌باشد و در گزارش‌های رادیولوژی به صورت یک محدوده بیان می‌شود.

تقریبا" ۹۰ ٪ کل تولید مواد غیرقانونی و پخش آنها در مثلث طلایی (لائوس، میانمار، تایلند) و منحنی طلایی (افغانستان، پاکستان) و ایران است. منحنی طلایی نقش مهّمی در انتقال داروها به سایر کشورها بخصوص اروپا دارد (۱۰).

مقالات پزشکی چاپ شده شامل گزارش‌هایی از قاچاق ماری جوانا، کوکایین، هرویین، کرک و اکتاسی از این طرق است (۱۲، ۱۱، ۹، ۷، ۶). در اطّلاعات به دست آمده گزارشی از تشخیص رادیولوژیکی body packer هایی که تریاک قاچاق می‌کنند وجود ندارد. هدف از این مطالعه گزارش تجربه ما از تشخیص این مواد با CT اسکن است.

روش بررسی

این تحقیق یک مطالعه توصیفی است که در بیمارستان لقمان حکیم تهران انجام شده است. بخش مسمومین دارویی لقمان حکیم ۲۸۰۰۰ بیمار با ۱۳۰۰۰ بستری در سال دارد. به نظر می‌رسد که بیمارستان لقمان حکیم بزرگترین بخش بستری مسمومین در دنیا باشد. تمام بیماران body packer توسط پزشک مسمومین به بخش رادیولوژی ارجاع می‌شوند. متغیرهای مورد نظر شامل سن، جنس، نوع، وزن و تعداد بسته ها، سابقه اعتیاد، محل بسته ها در بدن و واحد هانسفیلد بسته ها است. تمام بلع‌کنندگان مواد مخدرها (body packers) که از فروردین ۱۳۸۳ تا آذر ۱۳۸۴ توسط بخش مسمومین به بخش رادیولوژی ارجاع شده بودند در تحقیق وارد شدند و برنامه حذفی وجود نداشت. در مجموع ۱۲ بیمار مورد بررسی قرار گرفتند. تمام موارد سابقه مثبت بلع تریاک، طبق گزارش بیمار داشتند.

سی‌تی‌اسکن شکم و لگن با ضخامت مقاطع ۱۰ میلی‌متر و بدون ماده حاجب برای هر بیمارانجام شد (سی‌تی‌اسکن اسپیرال/ شیماتسو۷۸۰۰ ژاپن) سپس نمای سی‌تی‌اسکن‌ها مورد بررسی قرار گرفت. در تمام موارد واحد هانسفیلد بسته ها در داخل شکم تعیین شد. در یک مورد پس از خارج شدن بسته‌ها از بدن بیمار طی

A

B

شکل ۱ - A- گرافی ساده شکم آقای ۳۵ ساله با بلع ۱۷۵ بسته معادل یک و نیم کیلوگرم تریاک نشان دهنده چند جسم خارجی در دستگاه گوارشی است. B- سی‌تی‌اسکن شکم چند بسته در تمام قسمتهای کولون در همین بیمار را نشان می دهد.که بصورت هیپردنس با اشکال کروی و بیضوی (سفید رنگ) دیده می‌شوند.

[Downloaded from sjfm.ir on 2026-01-07]

عمل جراحی نیز سی تی اسکن انجام شد که دانسیته بسته‌ها بین ۲۰۰- ۱۷۷ هانسفیلد بود (بیمار شماره ۱۲) که با دانسیته داخل شکم مطابقت داشت.

یافته‌ها

در ۱۲ مورد بررسی شده در این مطالعه، ۹ مورد توسط پلیس و بدون علایم و سه مورد با علایم مسمومیت با تریاک به بخش مسمومین بیمارستان لقمان جهت بررسی بلع مواد مخدر (body packering) ارجاع شدند. سن متوسط بیماران ۵/۹±۲۸/۲ سال (بین ۳۵-۱۷) سال بود و ۱۱ نفر (۹۱/۶٪) از آنها مرد بودند. تعداد بسته‌های بلع شده از حداقل ۲ بسته تا بیش از ۱۰۰ بسته بود.

۱۷۵ بسته بلع شده برابر ۱۵۰۰ گرم تریاک داشتند (شکل ۱). چهار بیمار بیش از ۵۰ بسته و سه بیمار بیش از ۱۰۰ بسته بلع کرده بودند (جدول ۱).

محل آناتومیک بسته‌ها در ۶ مورد در کولون (۵۰٪) و در چهار مورد در کولون و معده بود. در دو مورد نیز بسته‌ها فقط در معده مشاهده شدند. در هر بسته حداقل و حداکثر واحد هانسفیلد اندازه‌گیری شد. متوسط حداقل واحد هانسفیلد ۱۹/۶± ۱۶۳/۸ و متوسط حداکثر آن ۳۲/۸± ۲۰۵/۳ بود. حداقل و حداکثر واحد هانسفیلد اندازه گیری شده در بیماران بین ۱۷۰ تا ۳۰۰ بود؛ که در دو بیمار مجزا ثبت شد. ما فقط یک بیمار زن داشتیم که ۱۸ ساله بود و در کما به بیمارستان فرستاده شده بود. این بیمار ۶ بسته تریاک بلع کرده بود و متأسفانه بعلت پاره شدن یک بسته در معده و مسمومیت با تریاک فوت کرد.

بحث

استفاده از روش بلع بسته‌های مواد غیرقانونی (body packing) در قاچاقچیان بین المللی داروها برای جابجایی داروهای غیر قانونی مخفی شده، از ۳۰ سال پیش به کار گرفته می‌شود (۹). بلع کنندگان این مواد را در دستگاه گوارش یا تناسلی و به صورت پیچیده شده در فویل آلومینیوم، کاندوم، بالون‌ها یا پوشش پلاستیکی مخفی می‌کنند. تشخیص این بسته‌ها به شرح حال و تظاهر بالینی بستگی دارد. هر بسته معمولا" حاوی ۸ تا ۱۰ گرم دارو است که اگر هر بسته حاوی تریاک باشد پاره شدن یکی از آنها تهدید کننده زندگی است. بنابراین پاک کردن کامل بسته ها از دستگاه گوارش بسیار مهم است.

قدم حیاتی قبل از ترخیص هر فرد بلع کننده بسته‌های مواد غیرقانونی اطمینان از عدم آلودگی کامل است. بیماران مشکوک احتیاج به بررسی رادیولوژیکی دارند. علایم گرافی ساده شکم که پیشنهاد کننده بلع بسته‌های مواد غیرقانونی هستند شامل وجود اجسام خارجی رادیودنس متعدد، نمای شبیه Rosette (به علت حبس هوا در محل گروه کاندوم) و علامت دوبل کاندوم (ناشی از احتباس هوا بین دو لایه لاتکس بسته) است (۱۵، ۱۳، ۳). تشخیص رادیولوژیکی بسته‌ها به تعداد، اندازه، دانسیته، محل و سطوح تماس

جدول ۱- مشخصات ۱۲ بیمار مشکوک به بلع بسته‌های مواد غیرقانونی (body packer)

شماره بیماران	جنس	سن(سال)	تعداد بسته ها	محل بسته ها	دانسیته در سی تی اسکن برحسب هانسفیلد
۱	مرد	۲۸	۳	معده وکولون صعودی	۱۹۰ - ۱۷۲
۲	مرد	۳۲	۲	معده وکولون عرضی	۱۸۰-۱۵۰
۳	مرد	۳۵	۱۷۵ معادل ۱/۵کیلوگرم	سرتاسر کولون	۱۷۰-۱۵۰
۴	زن	۱۸	۶	معده	۳۰۰-۲۰۰
۵	مرد	۲۵	بیش از ۱۰۰	سرتاسر کولون	۲۰۰-۱۵۰
۶	مرد	۲۸	۱۰	کولون صعودی	۱۹۰-۱۶۰
۷	مرد	۳۰	بیش از۵۰	سرتاسر کولون	۲۰۰-۱۸۰
۸	مرد	۳۲	بیش از ۱۰۰	سرتاسر کولون	۲۰۰-۱۵۰
۹	مرد	۲۶	۱۵	سرتاسر کولون	۲۰۰-۱۸۰
۱۰	مرد	۳۲	۵۰	معده, روده باریک وکولون	۱۹۰-۱۲۷
۱۱	مرد	۱۷	۲۰	معده	۲۲۰-۱۸۰
۱۲	مرد	۳۵	۵۰	معده وکولون	in vivo ۲۲۰-۱۷۷ in vitro ۲۲۰-۱۷۷

[Downloaded from sjfm.ir on 2026-01-07]

هوایی بستگی دارد (۱۶).

بنابراین گرافی ساده گاهی قادر به تشخیص بسته ها نیست. این بیماران بسته ها را با آب، روغن یا سایر مایعات هم دانسیته بلع می‌کنند که تشخیص با رادیوگرافی ساده را مشکل می‌کند. به علاوه مشکل است که حاشیه بسته‌ها را از محتویات روده‌ای بخصوص پس از انجام باریم انما تعیین کنیم (۱۷). به علت قدرت سی تی اسکن در افتراق دانسیته ها ما فکر می‌کنیم که سی‌تی‌اسکن در تشخیص بسته‌ها مفید است.

سی تی اسکن بطور آزمایشی جهت افتراق محتویات روده‌ای برحسب واحد هانسفیلد استفاده شد. برای مثال کوکایین دانسیته ۲۱۹ واحد هانسفیلد و هرویین ۲۵۰ واحد هانسفیلد دارد. البته این رویکرد، اعتباری در مداخلات بالینی ندارد (۱۷، ۱۶، ۱۳). ژانت تنها یک مورد منفی کاذب در سی‌تی‌اسکن با ماده حاجب را در یک فرد حامل بسته‌های کوکایین گزارش کرد (۱۸) ولی ما در مطالعه اخیر در هیچ یک از موارد منفی کاذب نداشتیم؛ این امر می‌تواند به علت نوع دارو باشد چون بعضی داروها در سی تی اسکن بهتر دیده می‌شوند ولی بعضی دیگر نتایج منفی در سی تی اسکن دارند.

مقالات چاپ شده حاوی گزارش‌هایی از بلع کوکایین، هرویین، ماری جوانا، کرک و اکتاسی با هدف حمل این مواد است (۱۲، ۱۱، ۹، ۷، ۶) برحسب بهترین دانسته‌های ما گزارش دیگری از بلع تریاک با هدف حمل آن وجود ندارد و نتایج ما اولین گزارش از استفاده سی‌تی-اسکن در بلع با هدف حمل تریاک در مقالات پزشکی است.

سی‌تی‌اسکن قادر به تشخیص بسته‌های بلع شده تریاک است. پزشکان بایستی از خطر احتمالی وجود بعضی ناخالصی‌ها در بسته ها آگاه باشند. بنابراین بایستی دامنه دانسیته در واحد هانسفیلد را اندازه بگیرند. وجود بسته‌ها در یک قسمت دستگاه گوارش مثل کولون، وجود بسته در سایر قسمت‌های دستگاه گوارش را رد نمی‌کند، چون ممکن است بسته‌ها در زمان‌های مختلف بلع شده باشند؛ همانطور که در بعضی بیماران ما این حالت دیده شد. همچنین ما واحد هانسفیلد یک بسته را خارج از بدن نیز اندازه گرفتیم و اختلافی بین دانسیته آن در بدن و خارج از آن ندیدیم (اشکال ۲ و ۳).

بنابراین پیشنهاد می‌کنیم سی‌تی‌اسکن بدون ماده حاجب با فواصل کم، برای آن دسته از بلع کنندگان بسته‌های مواد مخدر که تحت جراحی جهت خارج کردن بسته ها قرار می گیرند جهت تعیین تعداد و محل بسته ها قبل از جراحی انجام شود. همچنین سی‌تی‌اسکن پس از جراحی جهت کنترل و رد احتمال بسته های باقیمانده لازم است.

همانطور که قبلا" ذکر شد کوکایین واحد هانسفیلد مشابه با تریاک دارد و ما نمی توانیم برحسب دانسیته این ها را از هم افتراق بدهیم.

تجربیات ما نه تنهابرای رادیولوژیست‌ها مفید است بلکه اهمیت آن بیشتر برای پزشکان شاغل در بخش‌های اورژانس می‌باشد که سی-تی‌اسکن نقش مهمی را در وجود یا عدم وجود بسته ها، تعداد و محل بسته‌ها دارد.

به عنوان مثال در بیماری که با کاهش سطح هوشیاری و مشکوک به بلع بسته می‌باشد سی‌تی‌اسکن می‌تواند وجود بسته‌ها را در دستگاه گوارش تایید نماید؛ یا در بیماران بدون علامت که مظنون می‌باشند در جهت پیشگیری از مسمومیت های پیشرفته ناشی از باز شدن بسته‌ها کمک نماید. در نتیجه ما سی‌تی‌اسکن را به عنوان یک روش تصویرنگاری مناسب در تشخیص بسته های تریاک همچنین کوکایین و هرویین توصیه می‌کنیم.

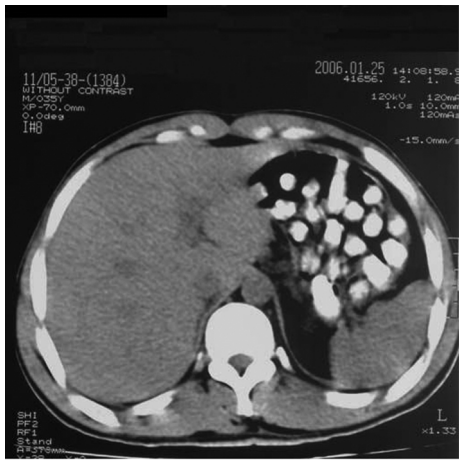

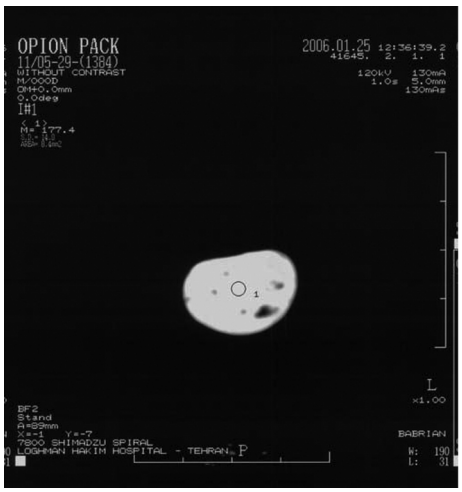

شکل ۲ – A- یک سی‌تی اسکن بدون ماده حاجب نشان دهنده چند بسته در یک مرد ۳۲ ساله در تمام قسمت‌های سیستم گوارش است (مورد۸) B- در سی‌تی‌اسکن یک بسته بزرگ حاوی تریاک دیده می شود که در لاپاراتومی خارج شد (واحد هانسفیلد اندازه گیری شده در خارج از بدن ۳۰۰-۱۷۷ بود)

[Downloaded from sjfm.ir on 2026-01-07]

B

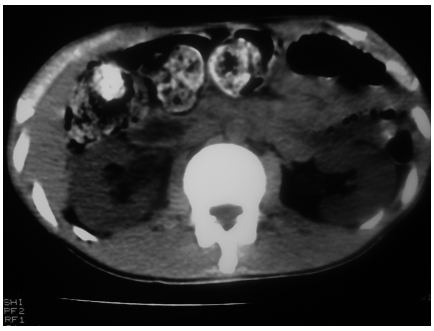

A

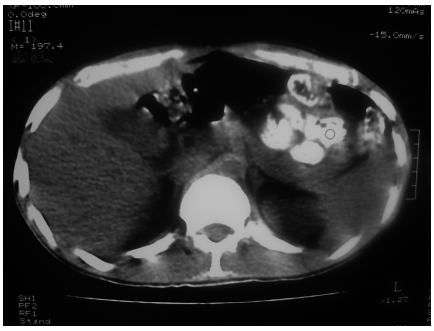

C

شکل ۳ – A,B سی‌تی‌اسکن بدون ماده حاجب نشان دهنده بسته های مواد در معده وکولون همراه با نواحی هیپردنس بی‌شکل در معده و کولون به نشانه باز شدن بسته‌ها شد. C– فتوگراف حین عمل جراحی خروج بسته‌های تریاک از معده را نشان می‌دهد.

References

1- Krishnan A, Brown R. Plain abdominal radiography in the diagnosis of the body packer. J Accid Emerg Med. 1999; 16:381.

2- Wetli CV, Mittleman RE. The bodypacker syndrome — toxicity following ingestion of illicit drugs packaged for transportation. J Forensic Sci. 1981;26:492-500.

3- McCarron MM, Wood JD. The cocaine body-packer syndrome: diagnosis and treatment. JAMA 1983;250: 1417-20.

4- Horrocks AW. Abdominal radiography in suspected body-packers. Clin Radiol. 1992;45:322-5.

5- Ones OM, Shorey BA. Body-packers: grading of risk as a guide to management and intervention. Ann R Coll Surg Engl. 2002; 84: 131-2.

6- Caruana DS, Weinbach B, Goerg D, Gardner LB. Cocaine packet ingestion – diagnosis, management and natural history.Ann Intern Med1984;100: 73–4.

7- Low VHS, Killius JS. Animal, vegetable or mineral: a collection of abdominal and alimentary foreign bodies. Appl Radiol. 2000; 29: 23–30.

8- Hahn IH, Hoffman RS, Nelson LS. Contrast CT scan fails to detect the last heroin packet. J Emerg Med. 2004, 27(3):279-83.

9- Meyers MA. The inside dope: cocaine, condoms and computed tomography. Abdom Imaging. 1995;20: 339–40.

10- Emamhadi MA, Aghabeiglooi A, Gharedaghi J. Fatal opioid body packing. Report of a mummified case. IRN. J. Leg. Med 2003; 9 (2): 90-93.

[Downloaded from sjfm.ir on 2026-01-07]

11- VHS Low, EK Dillon. Agony of the ecstasy: Report of five cases of MDMA Smuggling. Australasian Radiology. 2005; 49: 400–403.

12- Roberts JR, Wason S, Merigian KS. Crackpacking: a new radiographic diagnosis. Ann Emerg Med. 1989; 18: 800–1.

13- Traub SJ, Hoffman RS, Nelson LS. Body Packing: The Internal Concealment of Illicit Drugs. N Engl J Med. 2003;349:2519-26.

14- Beerman R, Nunez D Jr, Wetli CV. Radiographic evaluation of the cocaine smuggler. Gastrointest Radiol. 1986;11:351-4.

15- Hierholzer J, Cordes M, Tantow H, Keske U, Maurer J, Felix R. Drug smuggling by ingested cocaine-filled packages: conventional x-ray and ultrasound. Abdom Imaging. 1995; 20:333-8.

16- WJ Vanarthos, RN Aizpuru, and HH Lerner. CT demonstration of ingested cocaine packets. Am. J. Roentgenol., Aug 1990; 155: 419 - 420.

17- Kersschot EAJ, Beaucourt LEA, Degryse HRM, De Schepper AMAP. Roentgenographical detection of cocaine smuggling in the alimentary tract. ROFO Fortscher Geb Roentgenstr Nuklearmed 1985: 142; 295-8.

18- Eng JG, Aks SE, Waldron R, Marcus C, Issleib S. False-negative abdominal CT scan in a cocaine body stuffer. Am J Emerg Med. 1999 Nov; 17(7):702-4.

[Downloaded from sjfm.ir on 2026-01-07]