



## Cardiac IgG4 Related Disorder Post Mortem Study; A Case Report



Hamid Reza Eftekhari<sup>1\*</sup> MD, Mohammad Tofighifard<sup>1</sup> MD, Mehrdad Setareh<sup>1</sup> MD

<sup>1</sup> General Department of Forensic Medicine of East Azerbaijan Province, Tabriz, Iran

\*Correspondence to: Hamid Reza Eftekhari, Email: [dr.hr.eftekhari@gmail.com](mailto:dr.hr.eftekhari@gmail.com)

### ARTICLE INFO

#### Article history:

Received: December 11, 2024

Accepted: March 15, 2025

Online Published: May 6, 2025

#### Keywords:

Immunoglobulin G4-related disease

Death

Sudden

Cardiac

### HIGHLIGHTS

1. Given that the first manifestation of immunoglobulin G4-related disease can be cardiovascular involvement, this case report highlights the importance of paying attention to the pathophysiological and diagnostic aspects of IgG4-RD in patients with related symptoms and developing diagnostic criteria based on clinical and pathological findings, especially in unusual cases such as IgG4-RD-related myocardial ischemia.
2. In the field of forensic medicine and the field of anatomy; this article reminds colleagues of the need for greater attention to the heart and coronary arteries during autopsy.

### ABSTRACT

**Introduction:** Various forms of vasculitis can lead to myocardial ischemia by affecting coronary arteries. IgG4-related disease (IgG4-RD) is a systemic fibroinflammatory condition that impacts multiple organs and causes vascular involvement in 15–25% of affected individuals.

**Case Report:** A 40-year-old man with no known prior medical history was referred to forensic medicine for determination of the cause of death. Autopsy revealed a dense, round lesion measuring 2.5 cm within the heart, with an occlusive thrombus in the right coronary artery. Microscopic examination demonstrated connective tissue proliferation with a storiform pattern and lymphoplasmacytic infiltration, without evidence of obliterative phlebitis. Immunohistochemical analysis (IHC) confirmed strong IgG4 positivity in plasma cells, while ALK staining was negative, ruling out inflammatory myofibroblastic tumor as a differential diagnosis. IgG4-RD can involve various organs, including the heart, and should be considered in the differential diagnosis of tumor-like lesions.

**Conclusion:** Reviewing patient medical history, assessing serum IgG4 levels, and confirming lesions via IHC can prevent unnecessary surgeries, as these lesions typically show a favorable response to steroid therapy. In forensic medicine, identifying IgG4-RD-related lesions in coronary arteries is crucial. Additionally, raising awareness among cardiologists, especially echocardiography specialists, may play a significant role in preventing sudden cardiac death associated with this disease.

**How to cite:** Eftekhari HR, Tofighifard M, Setareh M. Cardiac IgG4 related disorder Post Mortem study; a case report. Iran J Forensic Med. 2025;31(1):60-5.



## درگیری اختلال مرتبط با IgG4 قلبی منجر به فوت

حمیدرضا افتخاری<sup>۱\*</sup> MD، محمد توفیقی فرد<sup>۱</sup> MD، مهرداد ستاره<sup>۱</sup> MD

<sup>۱</sup> اداره کل پزشکی قانونی استان آذربایجان شرقی، تبریز، ایران

\* نویسنده مسئول: حمیدرضا افتخاری، پست الکترونیک: dr.hr.eftekhari@gmail.com

### اطلاعات مقاله

#### تاریخچه مقاله:

دریافت: ۱۴۰۳/۱۰/۲۲

پذیرش: ۱۴۰۳/۱۲/۲۵

انتشار برخط: ۱۴۰۴/۰۲/۱۶

#### واژگان کلیدی:

بیماری‌های مرتبط با ایمونوگلوبولین G4

مرگ

ناگهانی

قلبی

### نکات ویژه

۱- با توجه به اینکه اولین تظاهر بیماری مرتبط با ایمونوگلوبولین G4 می‌تواند درگیری قلبی-عروقی باشد گزارش این مورد، نقش ضرورت توجه به جنبه‌های پاتوفیزیولوژیک و تشخیصی IgG4-RD در بیماران با علائم مرتبط و توسعه معیارهای تشخیصی مبتنی بر یافته‌های بالینی و پاتولوژیک، به خصوص در موارد نامعمول مانند ایسکمی میوکارد مرتبط با IgG4-RD را برجسته می‌سازد.

۲- در زمینه پزشکی قانونی و حوزه تشریح، این مقاله ضرورت دقت هر چه بیشتر به قلب و عروق کرونر در هنگام اتوپسی را به همکاران یاد آور می‌شود.

### چکیده

**مقدمه:** واسکولیت‌های مختلف می‌توانند از طریق درگیری عروق کرونری، باعث ایسکمی میوکارد شوند. بیماری مرتبط با ایمونوگلوبولین G4 (IgG4-RD) یک بیماری فیبروالتهاپی سیستمیک است که ارگان‌های متعددی را تحت تأثیر قرار داده و در ۱۵ تا ۲۵ درصد بیماران منجر به درگیری عروقی می‌شود.

**گزارش مورد:** در این گزارش موردی، مردی ۴۰ ساله بدون سابقه بیماری شناخته شده قلبی برای تعیین علت فوت به پزشکی قانونی ارجاع شد. کالبدگشایی نشان داد که در قلب او ضایعه‌ای مدور و متراکم به قطر ۲/۵ سانتی‌متر همراه با ترومبوز مسدودکننده در شریان کرونری راست وجود داشت. بررسی میکروسکوپی ضایعه نشان‌دهنده پرولیفراسیون نسج همبندی با نمای گردبادی و ارتشاح لنفویلاسماسیتی بدون فلبیت انسدادی بود. مطالعه ایمونوهیستوشیمیایی (IHC) حضور IgG4 مثبت در پلاسماسل‌ها را تأیید کرد، در حالی که ALK منفی بود که در تشخیص افتراقی، احتمال تومور میوفیبروبلاستیک التهاپی را رد می‌کند. IgG4-RD می‌تواند ارگان‌های مختلف، از جمله قلب را درگیر کند و باید در تشخیص افتراقی ضایعات شبه‌توموری مدنظر قرار گیرد.

**نتیجه‌گیری:** بررسی سوابق پزشکی بیمار، سنجش سطح IgG4 سرم و تأیید ضایعات با روش IHC می‌تواند از جراحی‌های غیرضروری جلوگیری کند، زیرا این ضایعات به درمان استروئیدی پاسخ مطلوبی نشان می‌دهند. در پزشکی قانونی نیز تشخیص ضایعات مرتبط با IgG4-RD در شریان‌های قلبی ضروری است. همچنین افزایش آگاهی متخصصان قلب، به‌ویژه همکاران فلوشیپ اکوکاردیوگرافی، می‌تواند نقش مؤثری در پیشگیری از مرگ ناگهانی قلبی مرتبط با این بیماری ایفا کند.

G4 (IgG4-RD) یک بیماری فیبروالتهاپی ایمنی سیستمیک است که می‌تواند ارگان‌های مختلف را تحت تأثیر قرار دهد. ارگان‌های مبتلا به IgG4-RD ویژگی‌های آسیب‌شناختی، سرولوژیک و بالینی مشترک دارند. قبل از شناسایی آن به عنوان یک بیماری واحد در اوایل دهه ۲۰۰۰، این شرایط به عنوان اختلالات تک‌ارگانی و غیرمرتبط در نظر گرفته می‌شدند [۱-۱۰].

### مقدمه

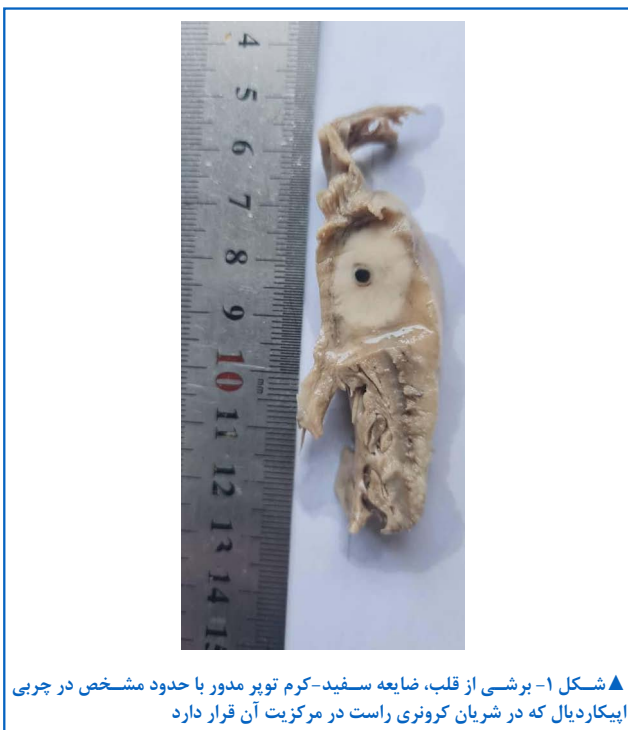اشکال مختلف واسکولیت می‌توانند از طریق تأثیر بر عروق کرونری منجر به ایسکمی میوکارد شوند. بر اساس مطالعه‌ای در سال ۲۰۲۳، شیوع کلی IgG4-RD بین ۰/۷۸ تا ۱/۳۹ در هر ۱۰۰,۰۰۰ نفر-سال تخمین زده شده است. درگیری عروقی در IgG4-RD در حدود ۱۵ تا ۲۵ درصد از بیماران مشاهده می‌شود. بیماری مرتبط با ایمونوگلوبولین

تکمیلی پاتولوژی و سم‌شناسی تشخیص داده شد. در آزمایشات سم‌شناسی انجام شده الکل، مواد مخدر، روانگردان و سایر داروها و سموم در حد قابل شناسایی یافت نشد. در بررسی ماکروسکوپی نمونه قلب در بخش پاتولوژی یک ضایعه مدور سفید-کرم توپر به قطر دو و نیم سانتیمتر که در مرکز آن شریان کرونری راست واجد ترومبوز مسدودکننده قرار گرفته بود مشاهده شد (شکل ۱). یافته مهم پاتولوژیک دیگری در بررسی کلاسیک انجام شده یافت نشد. در مطالعه میکروسکوپی، اندوکارد، میوکارد و پریکارد فاقد ضایعه پاتولوژیک خاص بودند و ضایعه اطراف شریان کرونری راست یک پرولیفراسیون نسج همبندی با نمای گردبادی واجد لنفوپلاسماسل‌های فراوان بدون فلبیت مسدودکننده بود و سلول‌های همبندی نمای میوفیبروبلاستیک نداشته و در شریان کرونری مربوطه لخته فیبرینی پلاکتی زمان حیات مسدودکننده وجود داشت (شکل ۲-۴). براساس مورفولوژی، ضایعه منطبق

این بیماری ابتدا در سال ۲۰۰۱ شناسایی شد و زمانی به رسمیت شناخته شد که بیماران با پانکراتیت اتوایمیون سطح سرمی IgG4 افزایش یافته داشتند [۴]. مفهوم بیماری خودایمنی مرتبط با IgG4 توسط کامیساوا و همکاران در سال ۲۰۰۳ معرفی شد [۵]. از آن زمان، تحقیقات گسترده به بررسی تظاهرات مختلف این بیماری پرداخته است. نواحی معمولاً متأثر شامل پانکراس، مجاری صفراوی، غدد بزاقی و اشکی، خلف صفاق و کلیه‌ها می‌شود. تظاهرات عروقی مانند آئورتیت، آتریت، پری‌آئورتیت، پری‌آتریت و آنوریسم‌های التهابی به خوبی مستند شده‌اند. در موارد نادر، ایسکمی میوکارد و انفارکتوس با درگیری عروق کرونری ممکن است اولین تظاهر بیماری مرتبط با IgG4 باشد [۱۳-۱۱]. نمونه‌برداری از ارگان‌های تحت تأثیر قرار گرفته اغلب ویژگی‌های هیستوپاتولوژیک و ایمونوهیستوشیمیایی متمایزی را نشان می‌دهد. این ویژگی‌ها شامل ارتشاح لنفوپلاسماسیتی متشکل از پلاسماسل‌های IgG4 مثبت و لنفوسیت‌ها، فیروز گردبادی و فلبیت انسدادی هستند. با این حال، ارتشاح لنفوپلاسموسیتی و فیروز گردبادی می‌تواند در بیماری‌های دیگر مانند اطراف توده‌های سرطانی و نیز تومور میوفیبروبلاستیک التهابی و پلی‌آتریت گرانولوماتوز (GPA) و بیماری کاسلمان مشاهده شود. بنابراین تشخیص این بیماری بر اساس مجموع یافته‌های مورفولوژیک و تایید بوسیله ایمونوهیستوشیمی خواهد بود [۱۴]. درگیری قلبی IgG4-RD بسیار به ندرت در گزارشات موردی یافت شده است.

### گزارش مورد

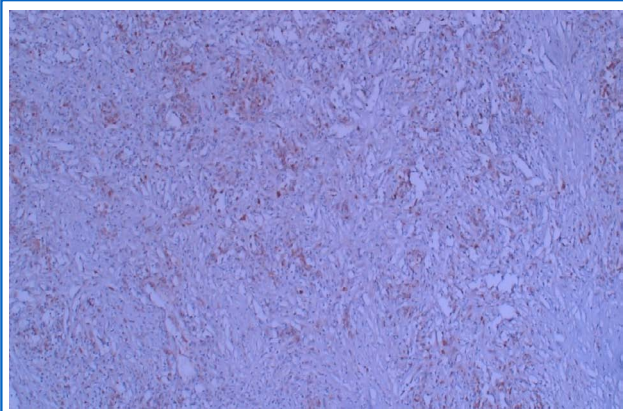
پیکر یک مرد ۴۰ ساله بدون تاریخچه‌ای از بیماری شناخته شده قلبی برای تعیین علت فوت به اداره کل پزشکی قانونی ارجاع داده شد. معاینه جسد و کالبدگشایی صورت پذیرفت که نیازمند بررسی‌های



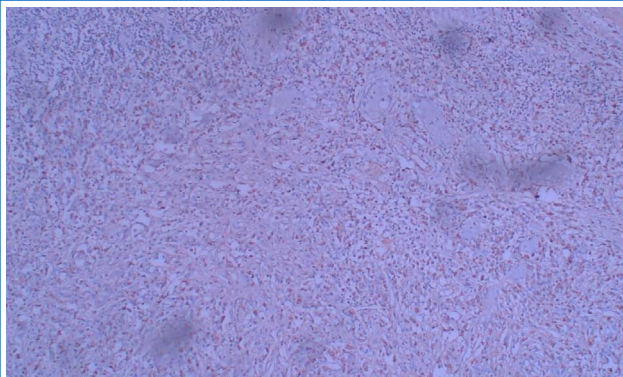
▲ شکل ۱- برشی از قلب، ضایعه سفید-کرم توپر مدور با حدود مشخص در چربی اپیکاردیال که در شریان کرونری راست در مرکزیت آن قرار دارد

از نظر تشخیص افتراقی نزدیک این ضایعه یعنی تومور میوفیبروبلاستیک التهابی (شکل ۷) منفی بود و بدین طریق IHC تشخیص مورفولوژیک داده شده را مورد حمایت قرارداد.

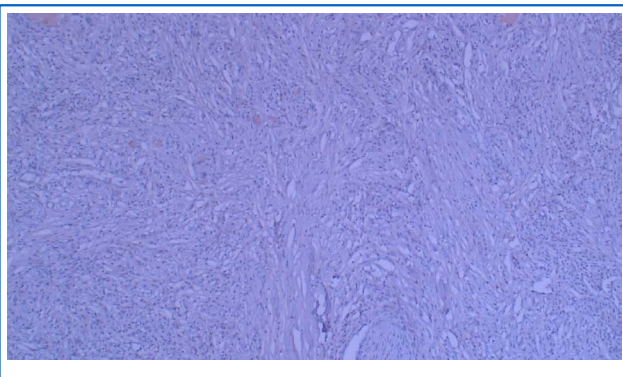
با گزارش شد و برای بررسی تکمیلی IHC برای مارکرهای CD138 [شکل ۵]، IgG4 و ALK درخواست شد که IgG4 به صورت سیتوپلاسمیک و با شدت زیاد در اکثر پلاسماسل‌ها مثبت بود (شکل ۶) و ALK نیز



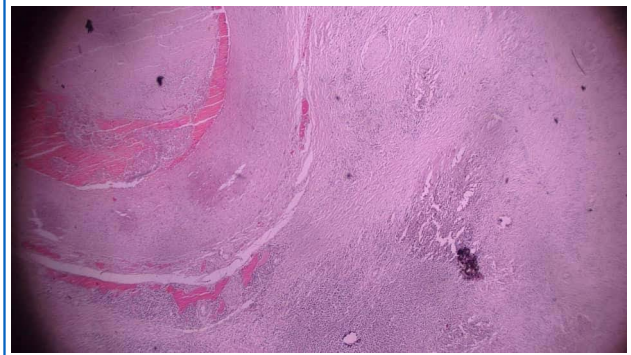
▲ شکل ۵- رنگ آمیزی پلاسماسل‌ها برای مارکر 831DC



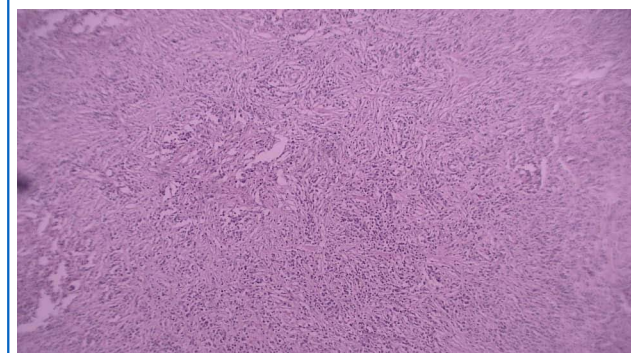
▲ شکل ۶- رنگ آمیزی پلاسماسل‌ها برای 4GgI



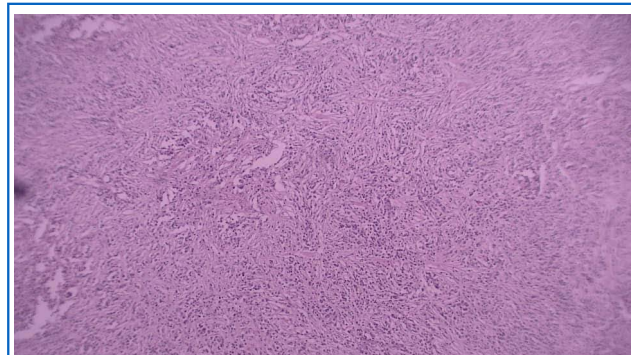
▲ شکل ۷- رنگ آمیزی پلاسماسل‌ها برای KLA



▲ شکل ۲- نمای درشت نمایی کم، لخته فیبرینی - پلاکتی در شریان کرونری احاطه شده توسط ضایعه شبه توموری



▲ شکل ۳- نمای درشت نمایی کم بافت شبه توموری - زمینه تصویر بافت مورد نظر با ساختار نسج همبندی گردبادی مملو از لنفوپلاسماسل در زمینه به صورت منتشر



▲ شکل ۴- نمای درشت نمایی بالا بافت شبه توموری - زمینه تصویر بافت مورد نظر با ساختار نسج همبندی گردبادی مملو از لنفوپلاسماسل در زمینه به صورت منتشر

## بحث

ایمونوهیستوشیمیایی می‌تواند رویکردی جامع و دقیق در تشخیص این بیماری فراهم کند. در زمینه پزشکی قانونی نیز یاد آور این موضوع است که ترومبوزهای شریان‌های اصلی قلب می‌تواند در زمینه چنین ضایعاتی نیز ایجاد شوند و تشخیص آنها نیاز به بررسی هرچه دقیق‌تر و کامل‌گروس نمونه‌های قلبی دارد. در پایان، تحقیقات بیشتر در زمینه تشخیص زودهنگام این دسته از ضایعات در قلب و آشنایی بیشتر متخصصان قلب، به‌خصوص همکاران فلوشیپ اکوکاردیوگرافی، با این گونه از ضایعات برای پیشگیری از مرگ ناگهانی قلبی مرتبط توصیه می‌شود.

**تأیید به اخلاقی:** موردی برای گزارش وجود ندارد.  
**تعارض منافع:** نویسندگان این مقاله اعلام می‌دارند هیچ‌گونه تعارض منافی وجود ندارد.  
**سهم نویسندگان:** حمیدرضا افتخاری به میزان ۴۵ درصد، محمد توفیقی فرد به میزان ۴۵ درصد، و مهرداد ستاره به میزان ۱۰ درصد در تهیه و تدوین این مقاله سهم همکاری داشتند.  
**منابع مالی:** مقاله حاضر مورد حمایت مالی سازمانی قرار نگرفته است.

## References

1. Stone JH, Zen Y, Deshpande V. IgG4-related disease. *N Engl J Med*. 2012;366(6):539-51. doi: [10.1056/NEJMra1104650](https://doi.org/10.1056/NEJMra1104650).
2. Kamisawa T, Zen Y, Pillai S, Stone JH. IgG4-related disease. *Lancet*. 2015;385(9976):1460-71. doi: [10.1016/S0140-6736\(14\)60720-0](https://doi.org/10.1016/S0140-6736(14)60720-0).
3. Zhang W, Stone JH. Management of IgG4-related disease. *Lancet Rheumatol*. 2019;1(1):e55-e65. doi: [10.1016/S2665-9913\(19\)30017-7](https://doi.org/10.1016/S2665-9913(19)30017-7).
4. Khosroshahi A, Stone JH. A clinical overview of IgG4-related systemic disease. *Curr Opin Rheumatol*. 2011;23(1):57-66. doi: [10.1097/BOR.0b013e3283418057](https://doi.org/10.1097/BOR.0b013e3283418057).
5. Kamisawa T, Funata N, Hayashi Y, Eishi Y, Koike M, Tsuruta K, et al. A new clinicopathological entity of IgG4-related autoimmune disease. *J Gastroenterol*. 2003;38(10):982-4. doi: [10.1007/s00535-003-1175-y](https://doi.org/10.1007/s00535-003-1175-y).
6. Okazaki K, Uchida K, Koyabu M, Miyoshi H, Takaoka M. Recent advances in the concept and diagnosis of autoimmune pancreatitis and IgG4-related disease. *J Gastroenterol*. 2011;46(3):277-

بیماری مرتبط با ایمونوگلوبولین G4 یک اختلال سیستمیک با درگیری ارگان‌های مختلف از جمله سیستم قلبی-عروقی است. درگیری عروقی این بیماری می‌تواند منجر به شرایط بالینی جدی مانند ایسکمی میوکارد شود که در موارد نادر ممکن است اولین تظاهر بیماری باشد. این مسئله ضرورت توجه به جنبه‌های پاتوفیزیولوژیک و تشخیصی IgG4-RD در بیماران با علائم مرتبط را برجسته می‌سازد. با توجه به نادر بودن درگیری عروق کرونری در IgG4-RD، گزارش این موارد نقش به‌سزایی در افزایش آگاهی نسبت به تظاهرات بالینی و پاتولوژیک این بیماری دارد. باید به خاطر داشت اختلالات مرتبط با IgG4 ارگان‌های مختلف حتی قلب را درگیر می‌کند و در تشخیص افتراقی هر ضایعه شبه توموری در هر ارگان، پزشکان می‌بایست تشخیص فوق را در لیست تشخیص‌های افتراقی قرار دهند [۱۱-۱۳] و توصیه می‌شود با مرور سوابق پزشکی مبنی بر وجود شواهدی از بیماری‌های خودایمنی قلبی شبه توموری در ارگان‌ها و چک کردن سطح IgG4 در سرم بیمار اقدام به غربالگری کرده و ضایعات مذکور را به روش IHC در موارد تشخیص مورفولوژیک منطبق مورد بررسی تکمیلی تاییدی قرار دهند، زیرا این ضایعات پاسخ دراماتیک به درمان با استروئید داده [۱۴] و از جراحی‌های غیرضروری جلوگیری می‌کند، به‌طوری که در بالین و رادیولوژی، این دسته از ضایعات، تومورهای بدخیم را کاملاً تقلید می‌کنند.

## نتیجه‌گیری

به طور کلی، این مورد نشان‌دهنده اهمیت ارزیابی جامع در بیماران با تظاهرات غیرمعمول ایسکمی قلبی و لزوم بررسی بیشتر نقش RD-IgG4 در این موارد است. تلفیق یافته‌های مورفولوژیک، سرولوژیک و

88. doi: [10.1007/s00535-011-0386-x](https://doi.org/10.1007/s00535-011-0386-x).
7. Wallace ZS, Miles G, Smolkina E, Petruski-Ivleva N, Madziva D, Cook C, et al. Incidence, prevalence and mortality of IgG4-related disease in the USA: a claims-based analysis of commercially insured adults. *Ann Rheum Dis*. 2023;82(7):957-962. doi: [10.1136/ard-2023-223950](https://doi.org/10.1136/ard-2023-223950).
  8. Inoue D, Yoshida K, Yoneda N, Ozaki K, Matsubara T, Nagai K, et al. IgG4-related disease: dataset of 235 consecutive patients. *Medicine (Baltimore)*. 2015;94(15):e680. doi: [10.1097/MD.0000000000000680](https://doi.org/10.1097/MD.0000000000000680).
  9. Peng L, Zhang P, Li J, Liu Z, Lu H, Zhu L, et al. IgG4-related aortitis/periaortitis and periarteritis: a distinct spectrum of IgG4-related disease. *Arthritis Res Ther*. 2020;22(1):103. doi: [10.1186/s13075-020-02197-w](https://doi.org/10.1186/s13075-020-02197-w).
  10. Fragoulis GE, Evangelatos G, Tektonidou MG. Vasculitis beyond aortitis in IgG4-related disease (IgG4-RD): case report and review of the literature. *Clin Rheumatol*. 2021;40(3):1167-73. doi: [10.1007/s10067-020-05302-1](https://doi.org/10.1007/s10067-020-05302-1).
  11. Houshmand G, Moosavi NS, Shahbazkhani A, Pouraliakbar H. BMC Cardiovascular Disorders, IgG4-Related disease with diffuse myopericardial involvement- value of CMR: a case report and literature review of cardiac involvement. *BMC Cardiovasc Disord*. 2024;24(1):200. doi: [10.1186/s12872-024-03874-3](https://doi.org/10.1186/s12872-024-03874-3).
  12. Ratwatte S, Day M, Ridley LJ, Fung C, Naoum C, Yiannikas J. Cardiac manifestations of IgG4-related disease: a case series. *Eur Heart J Case Rep*. 2022;6(4):ytac153. doi: [10.1093/ehjcr/ytac153](https://doi.org/10.1093/ehjcr/ytac153).
  13. Khosroshahi A, Wallace ZS, Crowe JL, Akamizu T, Azumi A, Carruthers MN, et al. International Consensus Guidance Statement on the Management and Treatment of IgG4-Related Disease. *Arthritis Rheumatol*. 2015;67(7):1688-99. doi: [10.1002/art.39132](https://doi.org/10.1002/art.39132).
  14. Yoshifuji H, Umehara H. Glucocorticoids in the treatment of IgG4-related disease—Prospects for new international treatment guidelines. *Mod Rheumatol*. 2023;33(2):252-7. doi: [10.1093/mr/roac097](https://doi.org/10.1093/mr/roac097).