



Diffuse Coronary Artery Ectasia Post-Mortem Study; A Case Report



Hamid Reza Eftekhari^{1*} MD, Fereydoun Ashrafiyan Bonab¹ MD, Mehrdad Setareh¹ MD, Fariborz Ashrafi¹ MD, Mohammad Tofighifard¹ MD

¹ General Department of Forensic Medicine of East Azerbaijan Province, Tabriz, Iran

*Correspondence to: Hamid Reza Eftekhari, Email: dr.hr.eftekhari@gmail.com

ARTICLE INFO

Article history:

Received: August 16, 2025

Accepted: August 16, 2025

Online Published: September 6, 2025

Keywords:

Death

Sudden

Cardiac

Coronary vessels

HIGHLIGHTS

1. This highlights the critical need to assess actual myocardial perfusion in patients with coronary artery ectasia.
2. The authors stress a combined antiplatelet and anticoagulant regimen, selective use of covered stents, and regular cross-sectional imaging follow-up in high-risk patients to prevent adverse events.

ABSTRACT

Introduction: Sudden cardiac death (SCD) refers to an unexpected fatal event occurring within one hour of symptom onset and ranks among the leading causes of cardiac mortality worldwide, particularly in Western countries. Despite an overall decline in SCD incidence due to advances in prevention and treatment, uncommon etiologies such as coronary artery ectasia (CAE) have attracted growing attention. CAE is defined as dilation of a coronary artery segment to more than 1.5 times its normal diameter, which can lead to ischemia, thrombosis, and ultimately sudden death. This study presents a case of SCD in a patient with extensive ectasia of the major coronary arteries and reviews the clinical, pathophysiological, and management evidence for this rare syndrome.

Case Report: A previously healthy 31-year-old man was referred for forensic investigation following sudden death. A comprehensive autopsy including gross examination and full toxicology was performed. Examination findings revealed diffuse dilation and wall thinning of the main coronary arteries, left ventricular hypertrophy, and no significant atherosclerotic plaques. Microscopic analysis showed myocardial fibrosis, medial thickening of small epicardial arteries, and degeneration of smooth muscle cells. Toxicology was negative for illicit drugs or medications. Epidemiological studies report CAE prevalence between 0.3% and 8% in angiographic and autopsy series and emphasize the role of matrix metalloproteinases in arterial degradation and remodeling.

Conclusion: These findings demonstrate that CAE can precipitate fatal ischemia and cardiac arrest even without progressive symptoms. Although rare, coronary ectasia represents a significant risk factor for SCD and should be included in the differential diagnosis of sudden cardiac death. Regular surveillance using cross-sectional imaging, functional cardiac assessment for high-risk patients, and the development of guidelines for combined antiplatelet and anticoagulant therapy are essential.

How to cite: Eftekhari HR, Ashrafiyan Bonab F, Setareh M, Ashrafi F, Tofighifard M. Diffuse coronary artery ectasia post-mortem study; a case report. Iran J Forensic Med. 2025;31(2):124-9.



اكتازى منتشر شريان كرونرى منجر به فوت؛ گزارش مورد

حمیدرضا افتخاری^{۱*} MD، فریدون اشرفیان بناب^۱ MD، مهرداد ستاره^۱ MD، فریبرز اشرفی^۱ MD، محمد توفیقی فرد^۱ MD

^۱ اداره کل پزشکی قانونی استان آذربایجان شرقی، تبریز، ایران

*نویسنده مسئول: حمیدرضا افتخاری، پست الکترونیک: dr.hr.eftekhari@gmail.com

اطلاعات مقاله

تاریخچه مقاله:

۱۴۰۴/۰۳/۰۱

دریافت:

۱۴۰۴/۰۵/۲۵

پذیرش:

۱۴۰۴/۰۴/۱۶

انتشار برخط:

واژگان کلیدی:

مرگ

ناگهانی

قلبی

عروق کرونر

نکات ویژه

۱- یافته‌های مطالعه بر اهمیت تشخیص برون دهی خون‌رسانی در موارد اکتازی کرونری تأکید می‌کند.

۲- مطالعه حاضر بر ضرورت ترکیب درمان‌های ضدپلاکتی و ضدانعقادی، استفاده انتخابی از استنت‌های پوشش‌دار و برنامه‌های منظم تصویربرداری کراس‌سکشنال در بیماران در معرض خطر بالا تأکید می‌کند.

چکیده

مقدمه: مرگ ناگهانی قلبی (SCD) به فوت ناگهانی طی یک ساعت از شروع علائم گفته می‌شود و یکی از علل اصلی مرگ‌ومیر قلبی در جهان به‌ویژه در کشورهای غربی است. با وجود کاهش بروز SCD به دلیل پیشرفت‌های پیشگیری و درمان، اتیولوژی‌های غیرمرسوم مانند اکتازی عروق کرونری (CAE) توجه فزاینده‌ای را به خود جلب کرده‌اند. CAE به گشادشدگی بیش از ۱/۵ برابر قطر عادی کرونری اطلاق می‌شود و می‌تواند منجر به ایسکمی، ترومبوز و نهایتاً فوت ناگهانی شود. هدف این مطالعه بررسی یک مورد فوت ناگهانی قلبی با CAE وسیع عروق کرونری اصلی، و مرور شواهد بالینی، پاتوفیزیولوژیک و مدیریت این سندرم نادر بود.

گزارش مورد: یک مرد ۳۱ ساله بدون سابقه بیماری قلبی پس از مرگ ناگهانی برای تعیین علت فوت به پزشکی قانونی ارجاع شد. بررسی ظاهری جسد و کالبدگشایی همراه با سم‌شناسی کامل انجام گرفت. کالبدگشایی نشان از اتساع منتشر و نازک‌شدگی جدار عروق کرونری اصلی، هایپرتروفی بطن چپ و غیبت آتروم قابل توجه داشت. تغییرات میکروسکوپی شامل فیبروز در میوکارده، ضخیم‌شدگی مدیا در شریان‌های کوچک اپیکاردیال و دژنراسیون سلول‌های عضلانی صاف بود. در بررسی سم‌شناسی مواد مخدر یا دارو یافت نشد. بررسی‌های اپیدمیولوژیک، شیوع CAE را بین ۰/۳ تا ۸ درصد در آنژیوگرافی و کالبدشکافی گزارش کرده و نقش ماتریکس متالوپروتئینازها در تخریب و بازسازی شریانی را تأیید می‌کند.

نتیجه‌گیری: یافته‌ها نشان می‌دهند CAE می‌تواند بدون علائم پیشرونده به ایسکمی مهلک و ایست قلبی منجر شود. این مطالعه تأکید می‌کند که اکتازی کرونری، گرچه نادر، یک عامل خطر مهم SCD به‌شمار می‌رود و باید در تفکیک علت‌های فوت ناگهانی قلبی مدنظر قرار گیرد. ارائه برنامه‌های پیش منظم با تصویربرداری کراس‌سکشنال و ارزیابی عملکرد قلب در بیماران در معرض خطر بالا و تدوین راهنمایی‌های اختصاصی برای مدیریت ترکیبی ضدپلاکتی و ضدانعقادی ضروری است.

مقدمه

ناشی از بیماری‌های قلبی عروقی است. با این حال، میزان بروز آن به دلیل پیشرفت‌های مداوم در زمینه پیشگیری، درمان و مدیریت در حال کاهش است. بیماری عروق کرونر (CAD) همچنان مهم‌ترین بیماری مرتبط با SCD است، اما میزان مرگ‌ومیر ناشی از CAD طی دهه‌های اخیر

مرگ ناگهانی قلبی (SCD) به مرگ ناگهانی به دلیل بیماری قلبی گفته می‌شود که ظرف یک ساعت از شروع علائم رخ می‌دهد. SCD یکی از دلایل اصلی مرگ و میر در کشورهای غربی (۱۵-۲۰ درصد) است و مسئول اکثر موارد مرگ

عفونت مايكوتيك همراه با آمبولى عفونى، بيمارى‌هاى بافت همبند مانند سندرم مارفان و اهلرز دانلوس، انواع آرترى و لوپوس سيستمى، لنفوم اوليه قلبى، سوءاستفاده از كوكائين و آمفتامين و علل اياتروژنيك اشاره كرد [۴]. مقادير ميانگين قطر استاندارد عروق كرونرى اصلى در جدول ۱ قابل مشاهده است [۵].

گزارش مورد

بيكر يك مرد ۳۱ ساله با فوت ناگهانى و بدون سابقه بيمارى شناخته شده قبلى براى تعيين علت فوت به اداره كل پزشكى قانونى استان ارجاع داده شد. معاينه جسد و كالبدگشايى صورت پذيرفت كه نيزامند بررسى‌هاى تكمىلى پاتولوژى و سم شناسى تشخيص داده شد. در معاينه ظاهرى جسد احتقان سر و صورت و سيانوز لب‌ها و بستر ناخن‌ها مشهود بود. در كالبدگشايى يافته‌هاى مثبت شامل احتقان عروق مغز، وزن قلب در حدود ۵۳۰ گرم با اتساع شديد در عروق كرونر اصلى همراه با هايپرتروفى جدار عضلانى بطن چپ بود. در آزمايشات سم‌شناسى انجام شده، الكل، مواد مخدر، روانگردان و ساير داروها و سموم در حد قابل شناسايى يافت نشد. در بررسى ماكروسكوپيك پاتولوژى نمونه قلب هر سه شريان كرونرى اصلى به صورت يك‌دست از ابتدا تا قسمت ميانى مسير به صورت واضح دچار گشادشدگى و نازكشدگى جدار بدون عارضه واضح در لومن و اطراف، فاقد عارضه واضح در جدار يا اطراف، حفره بطن چپ متسع و واجد

▼ جدول ۱- توصيف آمارى متغيرهاى پژوهش

نام شريان	ابتداى شريان	قسمت ميانى شريان	انتهائى شريان
شريان اصلى چپ	۴/۱۴	۴/۰۳	۴/۱۶
شريان نزولى قدامى	۳/۱۲	۲/۴۰	۱/۲۹
شريان چرخشى چپ	۲/۸۶	۲/۴۹	۱/۳۱
شريان كرونرى راست	۳/۷۸	۳/۱۹	۱/۸۹

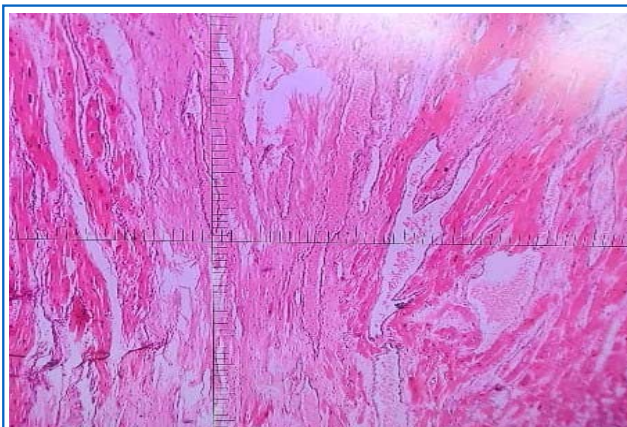
به دليل پيشرفت در راهبردهاى درمانى حاد و اقدامات پيشگيرانه کاهش يافته است. افزايش دانش و تحقيقات، درك ما از مكانيسم‌هاى مربوط به اين بيمارى را بهبود مى‌بخشد [۱]. اكتازى عروق كرونرى يك بيمارى ناشايع است كه به عنوان گشادشدگى در عروق كرونرى تعريف مى‌شود كه قطر آن بيش از ۱,۵ برابر قطر بخش مجاور كه قطر رگ به عنوان گشادشدگى نقطه مرجع است، خواهد بود. اكتازى عروق كرونرى (CAE) بدوا در سال ۱۷۶۱ توسط مورگانى توصيف شده و يك يافته نادر در آنژيوگرافى عروق كرونرى محسوب مى‌شود. اكتازى، گشاد شدگى منتشر يك شريان كرونرى را توصيف مى‌كند، در حالى كه آنوريسم گشادشدگى موضعى تر را تعريف مى‌كند. با وجود اينكه از نظر اتيولوژى علل مختلفى پيشنهاده شده، پاتوفيزيولوژى CAE هنوز به خوبى درك نشده. همچنين، به دليل كمبود شواهد، توافقى بر سر تاريخچه طبيعى و مديريت اين سندرم وجود ندارد. CAE علاوه بر اينكه يك نوع آناتوميكى بيمارى عروق كرونرى (CAD) است، يك مجموعه بالينى از CAD شامل ايسكمى ميكوآرډ و سندرم‌هاى حاد كرونرى را نيز شامل مى‌شود [۲].

CAE ممكن است تظاهرات بالينى متغيرى داشته باشد و اغلب به عنوان يك يافته آنژيوگرافى كرونرى به‌طور تصادفى شناسايى شود يا پس از وقوع درد قفسه سینه غيرمعمول يا سندرم حاد كرونرى آشكار شود. مكانيسم‌هاى كه باعث گشاد شدن غيرطبيعى لومن عروقى مى‌شوند هنوز به‌خوبى شناخته نشده‌اند اما بيان بيش از حد ماتريكس متالوپروتئينازها با بازسازى بيش از حد انبساطى شريان‌ها مرتبط بوده است [۳]. از عوامل شناخته شده CAE مى‌توان به علل مادرزادى مانند ناهنجارى‌هاى قلبى مادرزادى شامل دريچه آئورت دولتى، اتساع ريشه آئورت، ديפקت ديواره بين بطنى و علل اكتسابى مانند آترواسكلروز، بيمارى كاوازاكى،

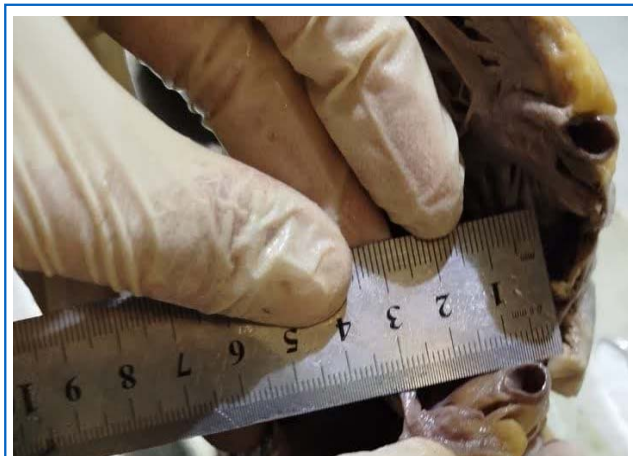رگ‌های سفید مبهم در جدار بین بطنی و قدامی بود. دریچه‌های قبلی بدون ضایعه، ارتباط غیرطبیعی بین حفرات مشهود نبود. ریشه آئورت دارای قطر مناسب و سطح انتیمایی آن، دارای آتروم کم مشهود بود. در بررسی میکروسکوپی پاتولوژی قلب، هیپرتروفی در میوسیت‌ها، ضخیم‌شدگی مدیا در تعدادی از شریان‌های کوچک اپیکاردیال، فیروز بینابینی در میوکارد و اتساع بارز شریان‌های کرونری اصلی همراه با تغییرات دژنراتیو در سلول‌های عضلانی صاف و جایگزینی با فیروز خفیف در جداره شریان‌ها مشهود بود (تصاویر ۱ تا ۵).



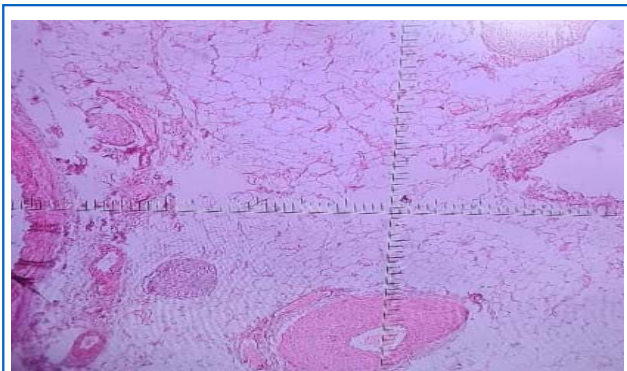
▲ شکل ۱- دیلاتاسیون و هایپرتروفی جدار بطن چپ به همراه رگ‌های سفید در جدار



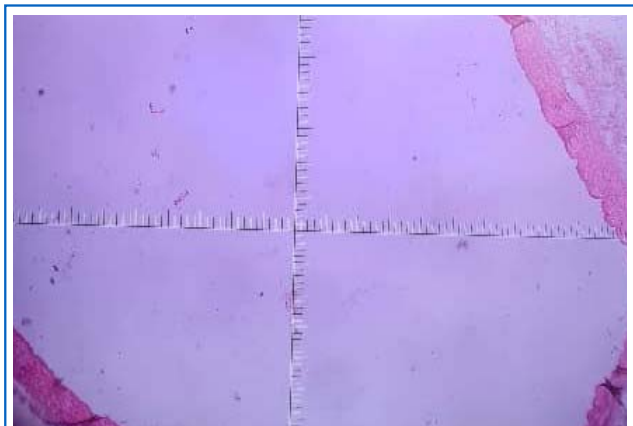
▲ شکل ۴- فیروز بینابینی و جایگزینی در میوکارد به همراه هایپرتروفی جبرانی میوسیت‌های مجاور



▲ شکل ۲- گشادشدگی بارز شریان کروناری با قطر حدود یک سانتی متر و جداره نازک یکدست بدون عارضه در لومن و یا اطراف



▲ شکل ۵- شریان کوچک میانی مجاور شریان گشاد شده اصلی در سمت چپ تصویر که می‌تواند کولترال ایجاد شده باشد و دارای تغییرات ثانویه هایپرتروفیک بارز در مدیاست.



▲ شکل ۳- مقطع کامل از شریان اکتاتیک

بحث

مداخلات كرونرى تأكيد كردند كه در شرايط حاد، بار ترومبوز بالا و اختلال جريان مى‌تواند نياز به درمان‌هاى فردمحور و پروتكل‌هاى ضدانعقاد اختصاصى را الزامى كند [۱۰]. راديوپديا نيز بر خطر ايسكمى ناشى از جريان آرام و تشكيل لخته در منطقه گشادشده تأكيد دارد [۱۱]. مطالعات كالبدشكافى، از جمله پژوهش روزنبرگ و نپو، ارتباط قوى بين CAE و مرگ ناگهانى قلبى را نمايش مى‌دهد. تحليل ۴۰۰ مورد كالبدشكافى نشان داد كه بيشترين نواحى گشادشده در شاخه قدامى بين‌بطنى اتفاق مى‌افتد و شدت و طول اتساع با وقوع فيبريلاسيون بطنى و ايست قلبى مرتبط است [۸]. گزارش حاضر ما نيز بدون شواهد آترواسكلروتىك قابل توجه، نشان داد كه گشادشده شريان‌هاى كرونر اصلى مى‌تواند به ايسكمى مزمن و نهايتاً ايست قلبى منجر شود. در زمينه مديريت، باوجود ارائه راهنمايى‌هاى چون دستورالعمل‌هاى ESC ۲۰۲۴ [۱۲] و CAE وجود ندارد [۱۲]. اپوسيتو و همكاران با مرور مداخلات اندوواسكولار و دارودرمانى، بر نياز به استراتژى تركيبى ضدپلاكتى و ضدانعقادى تأكيد كردند و چالش‌هاى تكنيكي در استفاده از استنت‌هاى پوشش‌دار و مهاركننده‌هاى GP IIb/IIIa را يادآور شدند [۱۰].

نتيجه‌گيرى

گزارش مورد حاضر يادآور آن است كه اكتازى عروق كرونر اصلى با اتيوپولوژى‌هاى مختلف با ايجاد کاهش در خون‌رسانى ميوكارد نسبت به نياز افزايش يافته ميوكارد حداقل در شرايطى كه نياز قلب به خون افزايش يافته، مى‌تواند منجر به ايسكمى شده و بالقوه كشنده محسوب شود. در اين كيس ما با تغييرات ايسكميك مزمن كه فقط در زمينه يك گشاد شديگى بدون همراهى يافته‌هاى آترواسكلروتىك قابل توجه در شرايين كرونرى اصلى

در مقايسه با مطالعات پيشين كه شيوع اتساع عروق كرونرى را ۰/۵-۰/۵ درصد گزارش كرده بودند، مطالعات اخير شيوع بالاترى را بين ۱/۵-۵ درصد نشان مى‌دهند. ريچاردز و همكاران در يك مرور مولكولى-پاتوفيزيولوژيك شيوع ۱/۵-۵ درصد را در آنژيوگرافى‌هاى كرونرى گزارش كردند و اشاره كردند كه تغييرات ژنتيكي و ايمنى محيطى مى‌توانند در تفاوت‌هاى جغرافيايى مؤثر باشند [۶-۵]. آنتونى‌ديس و همكاران نيز با بررسى‌هاى آنژيوگرافىك گزارش كردند كه اتساع ممكن است در ۰/۳-۵ درصد بيماران ديده شود [۷]. بر اساس داده‌هاى راديوپديا، شيوع اتساع كرونرى در آنژيوگرافى تا ۸ درصد و در كالبدشكافى تا ۱/۴ درصد مى‌رسد كه نشان‌دهنده ارجاع متغير بيماران و معيارهاى تشخيصى متفاوت است [۱۱]. در مطالعه اخير زتاتى و همكاران بر روى ۱۶۹۲ مورد آنژيوگرافى، ميزان شيوع ۱/۴۵ درصد گزارش شد كه عمدتاً در مردان سيگارى جوان رخ مى‌دهد [۹]. از ديدگاه مولكولى، نقش ماتريكس متالوپروتئينازها در تخریب بافت شريانى و بازسازى بيش از حد آن مورد تأييد همه بررسى‌هاست. آنتونى‌ديس و همكاران، سازوكارهاى مولكولى را به‌عنوان «بازسازى وسيع انبساطى» توصيف كرده‌اند كه ريشه در التهاب مزمن و تجزيه ماتريكس خارج‌سلولى دارد [۷]. ريچاردز و همكاران نيز با مرور نتايج مطالعات ژنومى و پروتئينى، مسيرهاى ايمنى متفاوت در موارد خالص (غيرآترواسكلروتىك) را برجسته ساختند و پيشنهاد دادند كه الگوى التهابى در اين بيماران متمايز از بيماران آترواسكلروتىك است [۶]. در حوزه بالينى، تظاهرات از آنژين پايدار تا سندرم‌هاى حاد كرونرى و مرگ ناگهانى قلبى متغير است. زتاتى و همكاران نشان دادند كه ۲۵ درصد بيماران CAE دچار ترومبوز ناگهانى داخل لومن مى‌شوند و ۵۹ درصد موارد مولتى‌ورس هستند [۹]. اپوسيتو و همكاران نيز در بررسى

- Z, Kazmi T, Farhat S, Muneeb M. Assessment of the dimensions of coronary arteries for the manifestation of coronary artery disease. *Cureus*. 2023;15(10):e46606. doi: [10.7759/cureus.46606](https://doi.org/10.7759/cureus.46606).
- 6 Richards GH, Hong KL, Henein MY, Hanratty C, Boles U. Coronary artery ectasia: review of the non-atherosclerotic molecular and pathophysiologic concepts. *Int J Mol Sci*. 2022;23(9):5195. doi: [10.3390/ijms23095195](https://doi.org/10.3390/ijms23095195).
- 7 Antoniadis AP, Chatzizisis YS, Giannoglou GD. Pathogenetic mechanisms of coronary ectasia. *Int J Cardiol*. 2008;130(3):335-43. doi: [10.1016/j.ijcard.2008.05.071](https://doi.org/10.1016/j.ijcard.2008.05.071)
- 8 Rosenberg VD, Nepomnyashchikh LM. Pathomorphological peculiarities of coronary artery ectasias and their role in the pathogenesis of sudden cardiac death. *Bull Exp Biol Med*. 2004;138(5):515-21. doi: [10.1007/s10517-005-0085-9](https://doi.org/10.1007/s10517-005-0085-9).
- 9 Willner NA, Ehrenberg S, Musallam A, Roguin A. Coronary artery ectasia: prevalence, angiographic characteristics and clinical outcome. *Open Heart*. 2020;7(1):e001096. doi: [10.1136/openhrt-2019-001096](https://doi.org/10.1136/openhrt-2019-001096).
- 10 Esposito L, Di Maio M, Silverio A, Cancro FP, Bellino M, Attisano T, et al. Treatment and outcome of patients with coronary artery ectasia: current evidence and novel opportunities for an old dilemma. *Front Cardiovasc Med*. 2022;8:805727. doi: [10.3389/fcvm.2021.805727](https://doi.org/10.3389/fcvm.2021.805727).
- 11 Markis JE, Joffe CD, Cohn PF, Feen DJ, Herman MV, Gorlin R. Clinical significance of coronary arterial ectasia. *Am J Cardiol*. 1976;37(2):217-22. doi: [10.1016/0002-9149\(76\)90315-5](https://doi.org/10.1016/0002-9149(76)90315-5).
- 12 Vrints C, Andreotti F, Koskinas KC, Rossello X, Adamo M, Ainslie J, et al. 2024 ESC guidelines for the management of chronic coronary syndromes: developed by the task force for the management of chronic coronary syndromes of the European Society of Cardiology (ESC) endorsed by the European Association for Cardio-Thoracic Surgery (EACTS). *Eur Heart J*. 2024;45(36):3415-537. doi: [10.1093/eurheartj/ehae177](https://doi.org/10.1093/eurheartj/ehae177).

مواجهه بودیم. توصیه می‌شود در کنار آترواسکلروز و سایر علل به اکتازی عروقی نیز به عنوان یکی از علل مرگ ناگهانی قلبی همیشه توجه داشته باشند. همچنین توصیه می‌شود برنامه‌های نظارتی منظم با ارزیابی عملکرد قلبی و تصویربرداری کراس سکشنال در بیماران در معرض خطر بالا تدوین شود تا از مرگ ناگهانی قلبی جلوگیری شود.

تأییدیه اخلاقی: موردی برای گزارش وجود ندارد.
تعارض منافع: نویسندگان این مقاله اعلام می‌دارند هیچ گونه تعارض منافع وجود ندارد.
سهم نویسندگان: حمیدرضا افتخاری: ارائه اطلاعات مورد مطالعه و نظارت علمی (۳۵ درصد)، فریدون اشرفیان بناب: مشاوره علمی (۱۰ درصد)، مهرداد ستاره: نظارت بر صحت اجرای امور (۱۰ درصد)، فریبرز اشرفی: مشاوره علمی (۱۰ درصد)، محمد توفیقی‌فرد: نگارش مقاله و نظارت علمی (۳۵ درصد).
منابع مالی: مقاله حاضر مورد حمایت مالی سازمانی قرار نگرفته است.

References

- Kumar A, Avishay DM, Jones CR, Shaikh JD, Kaur R, Aljadah M, Kichloo A, Shiwalkar N, Keshavamurthy S. Sudden cardiac death: epidemiology, pathogenesis and management. *Rev Cardiovasc Med*. 2021;22(1):147-58. doi: [10.31083/j.rcm.2021.01.207](https://doi.org/10.31083/j.rcm.2021.01.207).
- Patel P, Shrivastava R, Patel R, Warghane P. Coronary artery ectasia. *Indian Journal of Clinical Cardiology*. 2023;4(1):30-8. doi: [10.1177/263246362311157469](https://doi.org/10.1177/263246362311157469).
- Dendramis G, Paleologo C, Piraino D, Assennato P. Relationship between coronary artery ectasia, cocaine abuse and acute coronary syndromes. *World J Cardiol*. 2016;8(5):351. doi: [10.4330/wjcv.8.i5.351](https://doi.org/10.4330/wjcv.8.i5.351).
- Devabhaktuni S, Mercedes A, Diep J, Ahsan C. Coronary artery ectasia-a review of current literature. *Curr Cardiol Rev*. 2016;12(4):318-23. doi: [10.2174/1573403X12666160504100159](https://doi.org/10.2174/1573403X12666160504100159).
- Muneeb M, Nuzhat N, Niazi AK, Khan AH, Chatha